·共识与指南·

中国炎症性肠病内镜诊治专家共识（2024，广州）

中华医学会消化内镜学分会结直肠学组
通信作者：刘思德，南方医科大学南方医院消化内科，广州 510515，Email：liuside@163.com；令狐恩强，解放军总医院第一医学中心消化内科医学部，北京 100853，Email：linghuenqiang@vip.sina.com

【提要】 炎症性肠病（inflammatory bowel disease，IBD）是一类病因未明、诊疗过程复杂的肠道炎症性疾病，其诊断及鉴别诊断困难，患病人数呈现快速增长趋势，且难治患者较多。国内消化内镜技术飞速发展，在IBD诊治领域的应用不断更新。因此，中华医学会消化内镜学分会结直肠学组牵头，联合国内消化、消化内镜专家共同制定了本共识。本共识主要从以下5个方面：IBD内镜检查的适应证与禁忌证、溃疡性结肠炎内镜诊断、克罗恩病内镜诊断、IBD内镜治疗和IBD内镜随访，分别进行阐述，为IBD内镜诊治提供指导性建议，以期提高国内IBD内镜诊治的整体水平。

【关键词】 炎性肠疾病； 克罗恩病； 溃疡性结肠炎； 消化内镜； 诊断； 治疗

Chinese expert consensus on endoscopic diagnosis and treatment for inflammatory bowel diseases (2024, Guangzhou)

Colorectal Group, Digestive Endoscopy Branch of Chinese Medical Association
Corresponding author: Liu Side, Department of Gastroenterology, Nanfang Hospital, Southern Medical University, Guangzhou 510515, China, Email: liuside@163. com; Linghu Enqiang, Department of Gastroenterology, The First Medical Center of Chinese PLA General Hospital, Beijing 100853, China, Email: linghuengiang@vip.sina.com

【Summary】 Inflammatory bowel diseases (IBD) is a complex group of inflammatory disorders mainly affecting the gastrointestinal tract with an unknown etiology, which is characterized by difficult diagnosis and differentiation. The number of affected individuals is rapidly increasing with a large part of difficult-to-treat patients. With the rapid development of digestive endoscopy in China, its application in the diagnosis and treatment of IBD is constantly evolving. Therefore, led by Colorectal Group, Digestive Endoscopy Branch of Chinese Medical Association and supported by domestic digestive and endoscopy experts, this consensus has been reached. This consensus primarily focuses on the following five aspects: indications and contraindications for endoscopic examination in IBD, endoscopic diagnosis of ulcerative colitis, endoscopic diagnosis of Crohn disease, endoscopic treatment of IBD, and endoscopic follow-up of IBD, providing references for the endoscopic diagnosis and treatment of IBD for improving the overall quality of IBD endoscopic care in China.

【Key words】 Inflammatory bowel diseases; Crohn disease; Ulcerative colitis; Digestive endoscopy; Diagnosis; Treatment

一、前言

炎症性肠病（inflammatory bowel diseases，IBD）是一类诊疗过程复杂的肠道炎症性疾病，其诊断及鉴别诊断困难，患病人数呈现快速增长趋势，且难治患者较多。自2020年中华医学会消化病学分会炎症性肠病学组发布《中国消化内镜技术诊断与治疗炎症性肠病的专家指导意见》[1]、

DOI：10.3760/cma.j.cn321463-20241017-00432
收稿日期 2024-10-17　　本文编辑 朱悦　唐涌进
引用本文：中华医学会消化内镜学分会结直肠学组. 中国炎症性肠病内镜诊治专家共识（2024，广州）[J]. 中华消化内镜杂志, 2024, 41(12): 925-940. DOI: 10.3760/cma.j.cn321463-20241017-00432.

中华医学会杂志社 Chinese Medical Association Publishing House 版权所有 违者必究

2021年中国医药教育协会炎症性肠病专业委员会发布《中国炎症性肠病消化内镜诊疗共识》[2]以来，国内消化内镜技术飞速发展，在IBD诊治领域的应用推陈出新，因此，我们聚焦IBD内镜诊断、治疗与随访，借鉴国内外最新的相关研究，制定符合我国国情的专家共识，以期提高国内IBD内镜诊治的整体质量。

本共识主要从IBD内镜检查的适应证与禁忌证、溃疡性结肠炎（ulcerative colitis，UC）内镜诊断、克罗恩病（Crohn disease，CD）内镜诊断、IBD内镜治疗、IBD内镜随访共5个方面分别进行阐述，对IBD内镜诊治提供指导性建议，供临床医师参考。

本共识的制定方法如下：（1）成立筹备小组；（2）分组进行文献检索，数据库包括PubMed、Embase、Web of Science、中国知网（CNKI）、万方数据库、维普医药等，参考国内外相关共识和指南，对筛选后的文献进行评价分级；（3）采用“推荐等级的评估、制定与评价（grading of recommendations assessment，development and evaluation，GRADE）系统”（表1）评估证据质量和推荐强度，证据质量分为“高质量、中等质量、低质量和极低质量”4个等级，推荐强度分为“强推荐和弱推荐”2个等级；证据质量仅为决定推荐强度的因素之一，低质量证据亦有可能获得强推荐；（4）召开专家研讨会，与会专家讨论、表决并提出修改意见，表决选择：①完全同意；②同意，有部分保留意见；③反对，有部分保留意见；④完全反对；以①+②表决人数>80%认为达成共识，纳入本共识推荐意见。

表1　推荐等级的评估、制定与评价（GRADE）系统证据质量与推荐强度分级

项目	内容
证据质量分级	
高	非常有把握：观察值接近真实值
中	对观察值有中等把握：观察值有可能接近真实值，但亦有可能差别很大
低	对观察值的把握有限：观察值可能与真实值有较大差别
极低	对观察值几乎无把握：观察值与真实值可能有极大差别
推荐强度分级	
强	明确显示干预措施利大于弊或弊大于利
弱	利弊不确定或无论质量高低的证据均显示利弊相当

二、IBD患者内镜检查的适应证与禁忌证

推荐意见1：结肠镜检查是UC诊断与鉴别诊断的主要手段。（证据质量：中；推荐强度：强）

原因不明的反复腹痛、腹泻、黏液血便4~6周以上，尤其是伴有发热、消瘦等全身症状，对症处理无缓解，临床疑诊UC者，为明确诊断和鉴别诊断，在无合并绝对禁忌证的前提下，应常规行全结肠镜检查，并尽可能进入回肠末端，以评估疾病类型、累及范围及严重程度[3-8]。UC病变主要累及直肠和结肠，但是仍有部分患者可能出现直肠不受累、阑尾口周围黏膜炎症、回盲瓣炎症和倒灌性回肠炎等不典型表现[9-12]。因此，当结肠镜所见肠道病变不典型时，为了明确诊断和鉴别诊断，以及全面评估病情，也应考虑加做小肠及上消化道检查[13]。内镜检查结合多段、多点活检是确诊UC的重要方法，应在每个肠段（包括回肠和直肠）至少取2块活检标本。

推荐意见2：临床疑诊克罗恩病患者除非有绝对禁忌，均应接受全消化道内镜检查。（证据质量：中；推荐强度：强）

克罗恩病患者临床表现多样，最常表现为腹痛、腹泻、体重下降，同时可能伴有发热、生长发育迟缓、肛周病变及肠外表现[14-16]。克罗恩病的病变可累及从口腔到肛门的全消化道任何部位[17-18]。对于疑诊克罗恩病患者，除非有绝对禁忌证，如肠梗阻和（或）肠穿孔，原则上均应进行全消化道内镜检查，包括结肠镜、胶囊内镜或气囊辅助小肠镜、胃十二指肠镜检查，进而评估疾病类型、累及范围及严重程度。内镜检查结合活检是确诊克罗恩病的重要方法[19]，应在包含全结直肠以及末端回肠在内的每个肠段进行多点活检，每个部位建议至少取2块活检。

推荐意见3：临床疑诊克罗恩病患者，行胶囊内镜检查前应充分评估有无肠道狭窄、穿孔等情况。（证据质量：高；推荐强度：强）

临床高度怀疑克罗恩病的患者均建议进行胶囊内镜或气囊辅助小肠镜检查评估有无小肠受累[20-26]。对于可疑肠道狭窄或疑似肠梗阻的患者，进行胶囊内镜检查前需要完善影像学检查，如CT肠道成像（CT enterography，CTE）或磁共振肠道成像（magnetic resonance enterography，MRE）以评估肠道通畅性，充分评估出现胶囊滞留的风险。若评估结果包括以下因素：≥2段狭窄前扩张、狭窄长度≥10 mm[27]、其中一段狭窄前扩张≥3 cm[28]、巨大肿瘤及CTE或MRE提示多发狭窄[29]，胶囊内镜滞留的风险将会提高，可以选择适当延后胶囊内镜检查，必要时使用探路胶囊评估小肠功能通畅性[30-31]。当患者出现急性腹膜炎、肠穿孔、肠梗阻时，禁止行胶囊内镜检查。

推荐意见4：合并严重心肺脑脏器功能障碍、内环境严重紊乱等风险因素的患者，行全消化道内镜检查需审慎评估，必要时应有麻醉医师参与评估。（证据质量：中；推荐强度：强）

IBD患者伴有严重心肺脑等重要脏器功能障碍，实验室检查包括电解质、血浆白蛋白、血红蛋白和凝血功能结果明显异常等因素时[1]，应先行器官支持、营养支持等治疗并稳定生命体征后，择期行全消化道内镜检查明确诊断。若存在结肠镜、气囊辅助小肠镜和胃镜检查禁忌证，可以胶囊内镜或者影像学检查代替内镜检查。对于老年IBD患者，完善消化内镜检查时应高度关注高血压、糖尿病，以及心、肺、脑、肾等重要脏器疾病所带来的不良影响，宜在充分评估相关病情后酌情选择消化内镜检查[32-33]。

推荐意见5：对于怀疑重度UC患者，在生命体征平稳的条件下，建议尽快完善限制性乙状结肠镜检查及活检，

中华医学会杂志社 Chinese Medical Association Publishing House　版权所有　违者必究

协助明确诊断、评估病情及排除机会性感染。（证据质量：高；推荐强度：强）

重度UC患者服用泻药可能诱发中毒性巨结肠等并发症，行全结肠镜检查时存在肠穿孔风险[34]。此时应权衡风险及诊断价值[35-36]，在生命体征平稳及内环境稳定的情况下，建议24~48 h内行仅进镜至直肠或乙状结肠的结肠镜检查和活检，以明确诊断、评估病情，以及排除巨细胞病毒、EB病毒、艰难梭菌等机会性感染[37-39]。

推荐意见6：消化内镜检查是评估妊娠期女性IBD活动程度的重要手段。（证据质量：中；推荐强度：强）

妊娠期进行消化内镜检查可能增加早产风险，但不会增加先天畸形、死产风险[40-41]。由于内镜检查是评估IBD活动情况的重要手段，且妊娠期女性不宜进行放射性相关检查，因此内镜下检查评估尤为重要，在有检查指征时不应拖延或拒绝。检查前应完善产科会诊评估，需要行内镜检查时，建议尽量于妊娠中期进行。当出现以下情况之一：胎盘早剥、胎膜破裂、临产或子痫未受控制，禁止行消化内镜检查[42]。IBD妊娠期女性首选胃十二指肠镜、乙状结肠镜检查[43-46]，必要时可进行全结肠镜检查。母体过度镇静会导致通气不足或低血压，母体仰卧位会导致妊娠子宫压迫下腔静脉，进而导致子宫血流减少和胎儿缺氧，因此检查时应采取左侧卧位，尽量缩短检查时间，可使用最低有效剂量的镇静药物。妊娠期未满24周，可使用超声多普勒胎心仪监测胎心；妊娠期超过24周，应在术中全程使用电子胎心监护和监测子宫收缩[42,47-48]。关于胶囊内镜检查，由于妊娠子宫压迫胃肠道的潜在风险，以及胶囊内镜装置的电磁场对胎儿的影响仍未明确，因此应尽量避免在妊娠期间行胶囊内镜检查[49-51]。妊娠期女性内镜下疾病活动程度参照成人IBD内镜下疾病活动程度评分。

推荐意见7：IBD患儿条件允许下应尽可能进行全消化道内镜检查。（证据质量：中；推荐强度：强）

一项多中心回顾性研究中，患儿在诊断性结肠镜检查及后续随访过程中未出现任何严重并发症，提示消化内镜检查在婴幼儿中的安全性良好[52]。排除禁忌证后，IBD患儿行结肠镜、气囊辅助小肠镜或胃镜检查建议在麻醉下进行，根据患儿的年龄和体型选择适当规格的消化内镜进行检查。克罗恩病患儿中孤立性回肠炎发生率高达9%，因此肠镜检查过程中应尽量观察到回肠并活检[53]。在急性结肠炎时，应先考虑乙状结肠镜检查，待好转后完善结肠镜检查。一项前瞻性多中心观察性研究表明，通过胶囊内镜明确患儿小肠病变的严重程度、病变范围，可更好预测患儿手术、治疗升级、复发等预后[54]。患儿内镜下评分系统参照成人IBD内镜下疾病活动程度评分。

三、UC内镜诊断的推荐意见

推荐意见8：典型的内镜下表现有助于诊断UC，检查时应尽可能进入回肠末端。（证据质量：高；推荐强度：强）

活动期UC典型的内镜表现为从邻近肛门的直肠开始逐渐向近端直肠及结肠蔓延的连续性、弥漫性溃疡性病变，且病变以直肠最重，近端减轻。轻度炎症的内镜特征为红斑、黏膜充血和血管纹理消失；中度炎症的内镜特征为血管形态消失、出血黏附在黏膜表面、糜烂，常伴有粗糙呈颗粒状的外观及黏膜脆性增加（接触性出血）；重度炎症内镜下则表现为黏膜自发性出血及溃疡。缓解期UC内镜下可见正常黏膜，部分患者可见炎性息肉及桥状黏膜，同时结肠在反复溃疡愈合、瘢痕形成过程中变形缩短，结肠袋变浅、变钝或消失[55]。色素内镜和放大内镜检查时可见病变肠道黏膜隐窝改变，部分呈珊瑚样，部分早期初发UC的直肠黏膜可呈绒毛样改变[56]。在超声内镜下，UC病变部位黏膜层明显增厚，严重时也可累及黏膜下层甚至管壁全层，管壁各层层次可见，黏膜下层和固有层厚度变化不明显；病变部位一般肠壁总厚度超过3 mm[57]。在共聚焦激光显微内镜下，活动期UC可见较大隐窝，排列明显异常，黏膜固有层可见大量炎症细胞和微血管；而缓解期UC内镜下黏膜隐窝小而圆，排列轻度紊乱，黏膜固有层可见少量炎症细胞和微血管[58]。因此色素内镜、放大内镜、超声内镜和共聚焦内镜等检查可以更好地显示病变部位黏膜显微病变特征及黏膜层血管病变特征，有助于诊断及鉴别诊断。

依据Mayo内镜评分（Mayo endoscopic score，MES）[59]（表2、图1）或UC内镜严重程度指数（ulcerative colitis endoscopic index of severity，UCEIS）评分[60]（表3）下的血管纹理、出血、溃疡等参数，UC疾病严重程度分为轻度、中度、重度。Mayo内镜评分总分最高为3分，0分为正常黏膜或缓解期，1分为轻度活动期，2分为中度活动期，3分为重度活动期。UCEIS评分总分最高为8分，0分为正常内镜下黏膜愈合，1~3分为轻度活动，4~6分为中度活动，7~8分为重度活动。临床疑似诊断UC的患者通常可在结肠镜及乙状结肠镜检查后得到初步诊断，全消化道内镜检查对于确定疾病的诊断、范围和严重程度至关重要，并可用于鉴别诊断[61]。其中，结肠镜检查并活检是UC诊断的主要依据。常规要求结肠镜检查达回盲部并进入末端回肠10~15 cm全面观察[62]。

表2　溃疡性结肠炎Mayo内镜评分

内镜下表现	评分（分）
正常或缓解期	0
淡红斑、血管纹理模糊、黏膜轻度质脆	1
明显的红斑、血管纹理消失、黏膜质脆、糜烂	2
自发性出血、溃疡形成	3

推荐意见9：对于不具有典型内镜特征的UC，需通过内镜下活检诊断及鉴别诊断。活检时应多部位取材，有条件者可在结肠镜检查时结合内镜电子染色技术、放大内镜技术进行靶向活检，必要时选用色素内镜和共聚焦内镜检查。（证据质量：低；推荐强度：强）

UC需要鉴别的疾病包括各种感染性结肠炎、缺血性肠病、肠道淋巴瘤、结肠型克罗恩病、静脉硬化性结肠炎、结肠憩室炎、药物诱导的结肠炎、孤立性直肠溃疡，以及其他少

中华医学会杂志社 Chinese Medical Association Publishing House 版权所有 违者必究

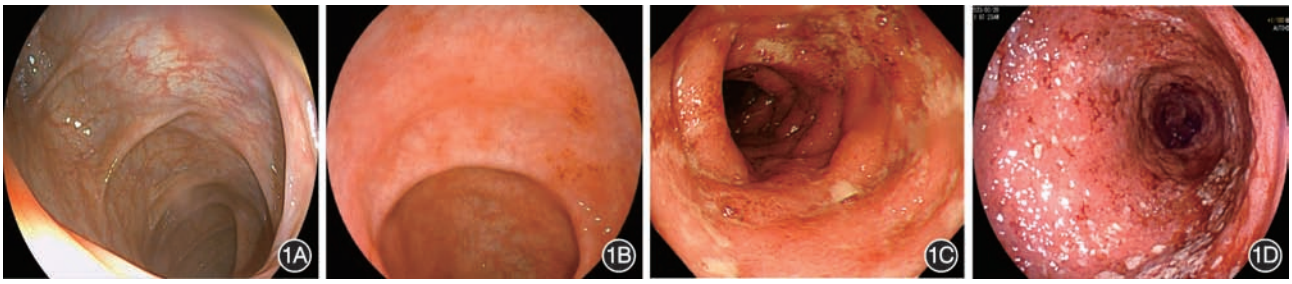

图 1　不同 Mayo 内镜评分的溃疡性结肠炎内镜表现　1A：肠黏膜血管纹理清晰，未见糜烂溃疡，Mayo 内镜评分 0 分；1B：肠黏膜可见淡红斑，血管纹理模糊，黏膜轻度质脆，Mayo 内镜评分 1 分；1C：肠黏膜可见明显的红斑，血管纹理消失，黏膜质脆，可见糜烂，Mayo 内镜评分 2 分；1D：肠黏膜质脆，可见自发性出血，溃疡形成，Mayo 内镜评分 3 分

表 3　UCEIS 评分

评分项目	内镜下表现	评分（分）
血管纹理	血管纹理清晰、正常	0
	血管纹理模糊或斑块状缺失	1
	血管纹理完全消失	2
出血	无血迹	0
	黏膜表面少量血凝块，易于清除	1
	肠腔内少量游离血性液体	2
	肠腔内血性液体，直接或冲洗后可见黏膜出血	3
糜烂、溃疡	无糜烂或溃疡	0
	黏膜缺损≤5 mm，白色或黄色糜烂，边缘平坦	1
	黏膜缺损>5 mm，表浅溃疡，纤维蛋白覆盖	2
	深溃疡，边缘隆起	3

注：UCEIS 指溃疡性结肠炎内镜严重程度指数，对 3 个评分项目分别评分，最后相加得到总分

见疾病等[1,63]。既往在鉴别诊断时至少应从 6 个不同的区域（回肠末端、升结肠、横结肠、降结肠、乙状结肠和直肠）分别取 2 个活检，包括在内镜下看起来正常的区域，因为在显微镜下炎症变化可能表现得更为明显。然而单纯活检盲目性较大，且耗时较长，创伤性大，不利于患者的病情恢复[64]。在精准医学时代，有条件者可在普通白光内镜的基础上综合使用色素内镜、电子染色内镜、放大内镜和共聚焦显微内镜等技术，进一步评估病变的性质、大小及范围，对消化道病变黏膜进行靶向活检[65-67]。

四、克罗恩病内镜诊断的推荐意见

推荐意见 10：克罗恩病的诊断缺乏金标准，需要基于临床表现、实验室检查、影像学检查、内镜和病理组织学检查综合诊断，同时排除其他原因引起的肠道炎症或损伤，如肠结核、肠白塞病及淋巴瘤等。（证据质量：中；推荐强度：强）

中华医学会 IBD 诊治指南、欧洲克罗恩病和结肠炎组织（European Crohn and Colitis Organization，ECCO）及美国胃肠病学院（American College of Gastroenterology，ACG）临床指南等均建议目前克罗恩病的诊断需要基于临床、生化、粪便、影像、内镜和组织学检查[1,68-70]。2023 年中国克罗恩病诊治指南中提出，当存在典型的克罗恩病临床表现时，可疑诊为克罗恩病，此时需进一步检查评估；在取得支持克罗恩病的影像学或内镜检查结果后，则可拟诊克罗恩病；如取得了支持克罗恩病的病理依据，同时除外其他病因后，即可考虑确诊为克罗恩病[68]。克罗恩病的病变从口腔至肛门均可累及，其内镜检查手段主要包括结肠镜、胃十二指肠镜、胶囊内镜及气囊辅助小肠镜。内镜下评估和活检是克罗恩病诊断和鉴别诊断必不可少的手段[71]。

疑诊克罗恩病患者首次肠镜评估时，应尽量进入回肠末端，并进行多肠段多点活检。条件允许下，肠镜活检的部位包括末端回肠、盲肠、升结肠、横结肠、降结肠、乙状结肠、直肠[71]。每个部位分别取活检组织≥2 块，包括病变部位及非病变部位。拟诊克罗恩病患者建议常规行胃十二指肠镜检查及活检，明确炎症有无累及上消化道。胃十二指肠镜活检部位包括食管、胃体、胃窦、十二指肠等。有条件者可在结肠镜检查时结合内镜电子染色技术、放大内镜技术进行靶向活检，必要时选用色素内镜和共聚焦内镜检查。结肠镜检查发现可疑克罗恩病，但因病变的内镜下形态不典型或无法通过结肠镜获取典型的病理证据而无法确诊者，尤其是发育迟缓的患儿，若无明显禁忌证，可通过胶囊内镜或气囊辅助小肠镜了解小肠受累情况。若其他检查已经发现小肠病变，需进一步评估病变性质进行鉴别诊断时，也可选择气囊辅助小肠镜。小肠镜活检部位为镜下病变部位[66]。

推荐意见 11：克罗恩病典型的内镜下表现是病变呈跳跃性分布、纵行溃疡、铺路石样或鹅卵石样改变、狭窄或瘘管、肛周病变。（证据质量：高；推荐强度：强）

克罗恩病并不存在完全特异的内镜下表现，但有利于诊断的内镜下表现包括非连续性病变、纵行溃疡、铺路石样改变、狭窄或瘘管、肛周病变（图 2）。结肠型克罗恩病的内镜下表现为病变呈跳跃、纵行溃疡，可连续累及数个皱襞、炎性肉芽增生[71]；早期克罗恩病的肠道溃疡多为阿弗他样溃疡，随着病变进展而逐渐变大变深，后渐融合为纵行溃疡；病变反复时肠黏膜上皮呈铺路石样或鹅卵石样改变，病变之间黏膜外观可完全正常；愈合期病变肠道可有炎性息肉和溃疡瘢痕，肠腔可狭窄[72]。对结肠镜可及的肠外瘘如结肠瘘或回结肠吻合口瘘，结肠镜可以明确瘘段肠管肠腔内的病变情况，如有无息肉增生、有无溃疡性病变等[73]。在成年克罗恩病患者中，肛周病变的发病率约为 25%~80%[74]。组织破坏（皮赘、溃疡、肛裂）、瘘管与脓肿（肛瘘、

中华医学会杂志社 Chinese Medical Association Publishing House　版权所有　违者必究

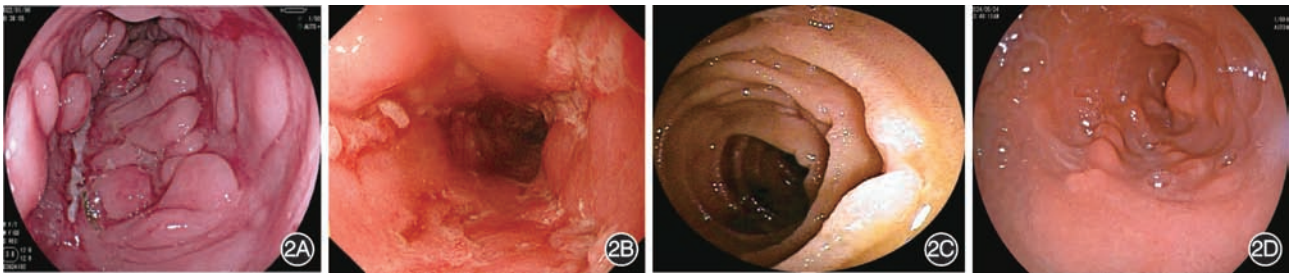

图2　克罗恩病内镜表现　2A：乙状结肠黏膜呈铺路石样改变，间隙可见散在纵行溃疡；2B：降结肠黏膜见纵行溃疡，被覆白苔，接触性出血；2C：回肠上段皱襞上散在分布多发溃疡，覆薄白苔，溃疡不相连续或融合；2D：十二指肠球降部黏膜可见息肉样隆起，呈串珠状或竹节样改变

直肠阴道瘘、肛周脓肿）及肛管直肠狭窄可作为肛周克罗恩病（perianal Crohn disease，PCD）的内镜表现[75]。

60%~80%的克罗恩病患者存在小肠受累，其中约30%的克罗恩病患者仅存在小肠病变，尤其是末端回肠[71]。小肠型克罗恩病的内镜下表现为病变呈偏侧跳跃、纵行溃疡，可连续累及数个皱襞、炎性肉芽增生；早期克罗恩病溃疡形态以不规则溃疡和线性溃疡常见；有1/3的患者小肠黏膜呈鹅卵石样外观，具有诊断意义。与结肠型克罗恩病典型的纵行溃疡不同，小肠型克罗恩病溃疡的排列形态可呈现多样化，可表现典型纵行排列，也可表现环行或跳跃性线性排列[76-77]。

据报道，上消化道克罗恩病在成人中的发病率不足5%[78]，在儿童中更常见，发病率可达30%~50%[79]。多数上消化道受累的克罗恩病患者同时存在小肠及结肠病变，孤立胃、十二指肠病变的克罗恩病相对罕见，发生率不足2%[80]。累及上消化道的克罗恩病内镜下表现可有纵向或不规则的溃疡以及胃竹节样改变（胃窦和胃体的黏膜呈现串珠状或竹节样改变，纵行黏膜肿胀，上有横向沟壑）[1,81]。其中，竹节样改变诊断克罗恩病的特异度为97.5%，准确率为67.9%，敏感度为38.3%[82]。目前针对上消化道受累克罗恩病并无统一的可量化的内镜评价体系，有研究发现可使用简化克罗恩病内镜下评分（simple endoscopic score for Crohn disease，SES-CD）对胃内病变的严重程度进行量化[83]。

目前没有用于评价克罗恩病疾病活动度的金标准，获得认可和推荐的克罗恩病内镜活动度评分系统包括克罗恩病内镜严重程度指数（Crohn disease endoscopic index of severity，CDEIS）[84]（表4）、SES-CD[85]（表5）和Rutgeerts评分[86]（表6）。其中Rutgeerts评分用于克罗恩病术后复发的评估[1]。另外，胶囊内镜克罗恩病活动指数（capsule endoscopy Crohn disease active index，CECDAI）[87]（表7）和Lewis评分（Lewis score，LS）[88]（表8）可用于评估胶囊内镜下小肠疾病活动度[89]。两种评分系统均纳入溃疡、狭窄等量化参数，存在较好的关联性[90-91]。

CDEIS评分总分最高为44分，内镜下黏膜愈合通常定义为≤4分[92]。由于计算过程复杂，一般用于科研。

SES-CD是由CDEIS简化而来，评估了包括回肠末端在

表4　CDEIS评分

评分项目	直肠	左半结肠	横结肠	右半结肠	回肠末端	总和
深溃疡（0~12分）						总和1
浅表溃疡（0~6分）						总和2
每10 cm肠段中表面受累肠段平均长度（0~10 cm）						总和3
每10 cm肠段中溃疡累及肠段平均长度（0~10 cm）						总和4

注：CDEIS指克罗恩病内镜严重程度指数；评分=b+c+d，其中，b=a/n，a=总和1+总和2+总和3+总和4，n为受累肠段数（1~5），c为有狭窄伴溃疡记3分，没有为0分，d为有狭窄不伴有溃疡记3分，没有为0分

表5　简化克罗恩病内镜下评分（SES-CD）

评分项目	直肠	左半结肠	横结肠	右半结肠	回肠末端	总和
溃疡大小（0~3分）						总和1
0：无						
1：直径0.1~0.5 cm						
2：直径>0.5~2.0 cm						
3：直径>2.0 cm						
溃疡累及范围（0~3分）						总和2
0：无						
1：<10%						
2：10%~30%						
3：>30%						
肠段受累范围（0~3分）						总和3
0：无						
1：<50%						
2：50%~75%						
3：>75%						
狭窄程度（0~3分）						总和4
0：无						
1：单发，内镜可通过						
2：多发，内镜可通过						
3：内镜无法通过						

注：评分=总和1+总和2+总和3+总和4

表6　Rutgeerts评分

评分	内容
i0	无病变
i1	≤5处阿弗他样溃疡
i2	>5处阿弗他样溃疡，病变间黏膜正常；或跳跃性较大病变；或局限于回结肠吻合口溃疡（<1 cm）
i3	广泛的阿弗他样溃疡伴广泛的炎性黏膜
i4	广泛的末端回肠炎症伴较大溃疡、结节和（或）狭窄

中华医学会杂志社 Chinese Medical Association Publishing House 版权所有 违者必究

表 7　CECDAI 评分

评分项目	近段小肠	远段小肠
A. 炎症		
0 分=无		
1 分=轻度至中度水肿/充血/黏膜缺损		
2 分=严重水肿/充血/黏膜缺损		
3 分=出血、渗出、口疮、糜烂、小溃疡(<0.5 cm)		
4 分=中溃疡(0.5~2 cm),假性息肉		
5 分=大溃疡(>2 cm)		
B. 病变范围		
0 分=无		
1 分=1 处病变		
2 分=2~3 处病变		
3 分=>3 处病变		
C. 狭窄情况		
0 分=无狭窄		
1 分=1 处狭窄,胶囊内镜可通过		
2 分=多处狭窄,胶囊内镜可通过		
3 分=胶囊内镜无法通过		

注:CECDAI 指胶囊内镜克罗恩病活动指数;单段评分=A×B+C;总分=(A1×B1+C1)+(A2×B2+C2),A1、B1、C1 和 A2、B2、C2 分别为近段小肠和远段小肠对应的炎症、病变范围、狭窄情况分值

表 8　Lewis 评分

损害表现	数目	评分(分)	病变长度[c]	评分(分)	病变分布类型	评分(分)
绒毛水肿	无	0	短段	8	单发	1
	有	1	长段	12	散在	14
			整个肠段	20	弥散	17
溃疡[a]	无	0	短段	5	占周径<1/4	9
	单发	3	长段	10	占周径 1/4~1/2	12
	少数	5	整个肠段	15	占周径>1/2	18
	多发	10				
狭窄[b]	无	0	未形成溃疡	2	胶囊内镜可以通过	7
	单发	14	形成溃疡	24	胶囊内镜无法通过	10
	多发	20				

注:[a]溃疡在形态上分为环行、纵行和不规则形,大小以占肠腔周径的比例计算,数目仅为 1 处为单发,2~7 处为少数,≥8 处为多发;[b]狭窄以全小肠发生狭窄的数目、有无溃疡以及胶囊内镜可否通过为标准;[c]长度短段指病变累及不超过一个肠段的 10%,长段指病变累及一个肠段的 11%~50%,整个肠段指病变累及超过一个肠段的 50%

内 5 个肠段的溃疡大小、溃疡面积、非溃疡面积以及狭窄情况,在临床上最为常用。内镜缓解或黏膜愈合定义为 SES-CD ≤2 分,轻度内镜活动定义为 SES-CD 3~6 分,中度内镜活动定义为 SES-CD 7~15 分,重度内镜活动定义为 SES-CD >15 分[92]。

针对回结肠切除术后的患者,利用结肠镜评估回肠末端和吻合口之间的病变。炎症性肠病治疗目标选择(selecting therapeutic targets in inflammatory bowel disease, STRIDE)共识Ⅱ推荐内镜缓解定义为 Rutgeerts 评分≤i1 分,i2 分及以上可认为内镜下复发[93]。

CECDAI 评分可评估小肠近段和远段的 3 个参数:炎症、病变范围和狭窄情况。根据胶囊内镜在小肠内停留的时间,即从进入十二指肠的时间和到达盲肠的时间(如果胶囊未到达盲肠,则以最后 1 张图片的时间为准),将全小肠均分为近段小肠和远段小肠,再对 2 段小肠分别记录黏膜炎症(A)、病变范围(B)和狭窄情况(C)的分值,总分=(A1×B1+C1)+(A2×B2+C2)。因无明确的分期标准,故按 CECDAI 值的 33.3%,66.6% 为分割点进行上、中、下三分位数区间分组[94-95]。

Lewis 评分是一种基于绒毛水肿及溃疡病变数目、病变长度和病变分布的评分系统[88]。它将小肠平分成 3 段区域,每段小肠分别记录绒毛水肿及溃疡的病变数目、病变长度和病变分布,总分=绒毛水肿数目评分×病变长度评分×病变分布类型评分+溃疡数目评分×病变长度评分×病变分布类型评分(取 3 段中最严重肠段)+全肠段肠腔狭窄的病变数目评分×是否形成溃疡评分×内镜能否通过评分。≤135 分时诊断为正常或无临床意义的小肠黏膜炎性反应;>135~<790 分时诊断为轻度黏膜炎性反应;≥790 分时诊断为中重度黏膜炎性反应改变[96]。

推荐意见 12:内镜下需要与克罗恩病鉴别的肠道疾病包括急慢性感染性结肠炎、肠结核、肠道淋巴瘤、肠白塞病、缺血性肠病等。(证据质量:高;推荐强度:强)

克罗恩病需要鉴别的疾病包括肠结核(图 3)、肠白塞病(图 4)、肠道淋巴瘤(图 5)、缺血性肠病(图 6)、放射性肠炎(图 7)、隐源性多灶性溃疡狭窄性小肠炎(cryptogenetic multifocal ulcerous stenosing enteritis, CMUSE)(图 8)、Meckel 憩室溃疡、末端回肠孤立性溃疡、药物性消化道损伤、自身免疫性疾病(如系统性红斑狼疮、原发性血管炎等)导致的肠道病变、嗜酸粒细胞性肠炎(图 9)、各种急性或慢性肠道感染性疾病(图 10)(如艰难梭菌感染、艾滋病相关肠炎、巨细胞病毒感染、空肠弯曲菌感染、耶尔森菌感染、血吸虫病、阿米巴肠病等),以及其他少见疾病等[1,63,97]。表 9 列出了不同疾病内镜鉴别要点。

五、IBD 患者内镜治疗的推荐意见

推荐意见 13:对 IBD 中所有可见的异型增生,应密切随访,具有内镜治疗指征时,可行内镜下病灶切除术。(证据质量:高;推荐质量:强)

表 9　克罗恩病、肠白塞病、肠结核、肠道淋巴瘤内镜下鉴别

内镜表现	克罗恩病	肠白塞病	肠结核	肠道淋巴瘤
核心特征	跳跃;纵行溃疡;息肉增生	圆形、椭圆形;周边光整;底部平坦;无肉芽组织	环行、半圆、地图样;周边高低不平;鱼嘴样;假息肉	结节/弥漫增生多于溃疡;非上皮性隆起/抬举感(增厚)
非核心特征	不规则;全消化道	回肠、盲肠为主	盲肠、升结肠为主	不规则散在或数节段;溃疡深而不齐

中华医学会杂志社 Chinese Medical Association Publishing House　版权所有　违者必究

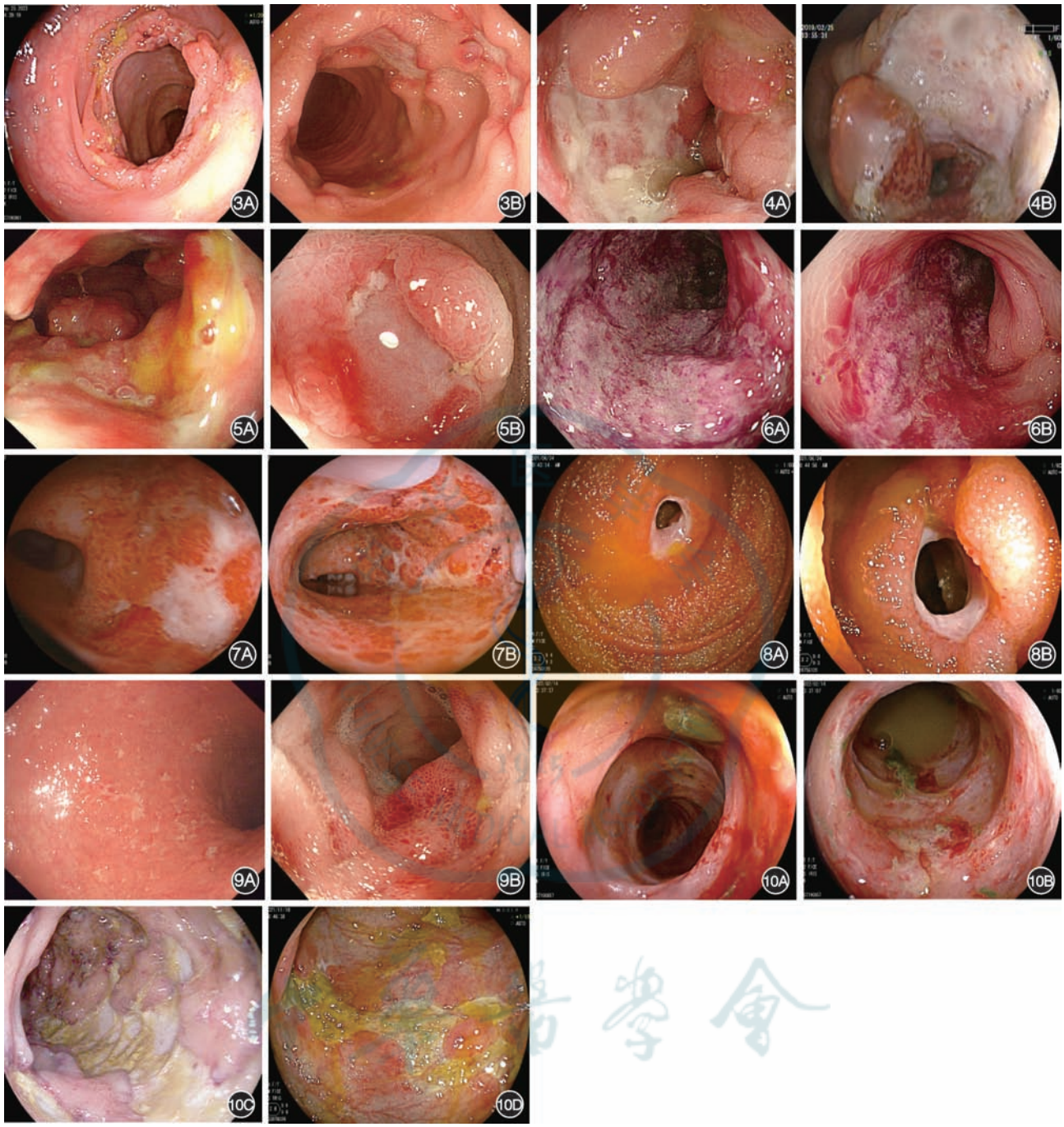

图3　肠结核内镜表现　3A：结肠黏膜见环行溃疡，局部呈鼠咬形，覆黄白苔，边缘息肉样隆起，肠腔变形稍狭窄；3B：结肠黏膜见环行溃疡，边缘呈息肉样隆起　**图4**　肠白塞病内镜表现　4A：回盲瓣及瓣口周围黏膜可见一巨大类圆形溃疡，溃疡边缘整齐，表面覆黄白苔；4B：回盲瓣口黏膜见巨大类圆形溃疡，边缘整齐，覆白苔　**图5**　肠道淋巴瘤内镜表现　5A：回肠末端见一肿物，表面粗糙呈结节状，被覆污秽苔，质脆，触之易出血；5B：回肠末端黏膜见一隆起溃疡改变，中央覆白苔　**图6**　缺血性肠炎内镜表现　6A：黏膜见节段性片状溃疡，黏膜肿胀，局部溃烂明显，接触性出血；6B：黏膜见片状溃疡，黏膜充血肿胀　**图7**　放射性肠炎内镜表现　7A：直肠黏膜充血肿胀，可见多发糜烂及溃疡，上覆暗红色血痂；7B：肠黏膜见多发溃疡、糜烂，充血肿胀　**图8**　隐源性多灶性溃疡狭窄性小肠炎（CMUSE）内镜表现　8A：回肠上段见环状浅溃疡及狭窄形成，表面覆薄白苔；8B：回肠黏膜见环状溃疡，覆白苔，肠腔狭窄　**图9**　嗜酸粒细胞性肠炎内镜表现　9A：回肠末端黏膜散在口疮样糜烂；9B：肠黏膜充血肿胀，散在糜烂灶　**图10**　感染性肠炎内镜表现　10A、10B：放线菌感染，回盲瓣及瓣口周围黏膜可见一圆形溃疡，溃疡边缘整齐，表面覆黄白苔；10C：EB病毒感染，横结肠近肝曲见多发巨大深凿样溃疡，直肠近肛缘见多发类圆形溃疡，边缘整齐，溃疡面黄白苔；10D：巨细胞病毒感染，肠黏膜见地图样溃疡，溃疡面覆黄白苔

癌变是长病程IBD最严重的并发症，而大部分IBD癌变是由异型增生发展而来，因此行规律性内镜监测时，应注重异型增生的检出。异型增生的内镜表现分为内镜下可见异型增生和内镜下不可见异型增生。内镜下可见异型增生分为息肉状[98]和非息肉状异型增生[99]。对于内镜下可见异型增生，优先考虑内镜下完整切除，如圈套器

中华医学会杂志社 Chinese Medical Association Publishing House 版权所有 违者必究

切除术、内镜黏膜切除术(endoscopic mucosal resection, EMR)、内镜黏膜下剥离术(endoscopic submucosal dissection, ESD)。术后3~6个月复查结肠镜,1年后完善色素内镜检查。对于内镜下不可见异型增生,建议完善色素内镜及超声内镜检查[100-101],若评估为内镜下不能切除时,应由多学科团队评估手术指征,建议行外科手术治疗[102],术后则根据手术切除病理结果行内镜随访和监测[103]。对于多发内镜下可见异型增生,建议外科手术治疗[102]。

推荐意见14:胶囊滞留是IBD患者胶囊内镜检查过程中常见的并发症之一,出现胶囊内镜滞留时根据滞留位置及患者情况处理。(证据质量:中;推荐强度:强)

克罗恩病存在不可预知的小肠狭窄,故胶囊滞留是克罗恩病患者行胶囊内镜检查的主要风险。国际胶囊内镜研讨会(International Conference on Capsule Endoscopy, ICCE)对于胶囊滞留的定义为胶囊在胃肠道停留时间≥2周[104]。发生胶囊滞留时,应首选腹部平片判断胶囊滞留部位情况,当需要明确胶囊具体部位时可选择腹部CT。若患者无明显症状,建议采取药物保守治疗,如激素、生物制剂等。部分患者可通过药物治疗改善肠道炎症,继而促进胶囊自发排出。若胶囊仍未排出,则推荐进一步行气囊辅助小肠镜检查取出胶囊[96]。无论胶囊内镜滞留于十二指肠、空肠还是回肠,经口气囊辅助小肠镜都可作为首选的治疗方式,且与滞留的时间长短无关[105];若出现梗阻等情况,可酌情选择消化内镜、腹腔镜或外科手术取出胶囊。

推荐意见15:IBD患者内镜检查过程中发现穿孔,应由多学科团队会诊,根据患者具体情况来选择药物治疗、内镜介入治疗或外科手术治疗。(证据质量:中;推荐强度:强)

IBD患者肠道情况复杂,常有多发溃疡、狭窄或肠间瘘,内镜检查过程中IBD患者内镜下穿孔的发生率高于非IBD患者,且活动期和使用类固醇的IBD患者结肠镜相关穿孔的风险更高[34,106-107]。若发生穿孔,应由多学科会诊团队根据患者的一般健康状况、肠道准备质量、原发性肠道病变、穿孔原因、腹膜污染严重程度等决定治疗方案:若患者属于非高龄,营养状况良好,生命体征平稳,原发病即IBD病情稳定[108],穿孔大小<2 cm,医源性穿孔[109],腹膜情况良好者,在具备经验丰富的专科内镜医师及专业内镜器械,包括经内镜钳道内镜夹(through-the-scope clip, TTSC)、外置内镜夹(over-the-scope-clip, OTSC)情况下,可先予内镜下闭合修补及保守治疗,术后行CT或腹部平片进行评估,内镜下修补失败应及时进行外科手术治疗[110];若已发生弥漫性腹膜炎、脓毒血症、生命体征明显变化者,建议立即行急诊外科手术治疗。

推荐意见16:IBD患者并发消化道出血可酌情考虑内镜下止血治疗。(证据质量:中;推荐强度:强)

消化道大出血是IBD的少见并发症。国外文献提出克罗恩病中消化道出血是指血红蛋白比基线下降20 g/L伴或不伴血流动力学不稳定,或血红蛋白突然下降至小于90 g/L[111]。数篇文献报道英夫利西单抗治疗疗效优于内镜治疗[112-115],因此IBD合并消化道出血时,首选药物治疗原发病,内科保守治疗不佳的情况下酌情考虑内镜下止血治疗,如氩离子电凝术、金属夹止血术、黏膜表面药物喷洒术、黏膜内药物注射术等[116]。若药物和内镜止血不成功,必要时可考虑介入或外科手术治疗。

推荐意见17:内镜下球囊扩张术、内镜下狭窄切开术是治疗克罗恩病患者肠道短节段狭窄的合理选择。(证据质量:高;推荐强度:强)

肠道狭窄是克罗恩病的常见并发症,病程进展及手术都会引起肠道狭窄。克罗恩病肠道狭窄分为炎性狭窄、纤维性狭窄及混合性狭窄。对于炎性狭窄,可选择糖皮质激素、免疫抑制剂及生物制剂治疗;对于纤维性狭窄,目前尚无治疗及逆转纤维化的药物,一般选择内镜或手术治疗[117]。关于克罗恩病并发狭窄的内镜治疗手段包括内镜下球囊扩张术(endoscopic balloon dilatation, EBD)、内镜下狭窄切开术(endoscopic stricturotomy, ES)和肠道支架置入术,其中对于长度<5 cm的短节段肠道狭窄的克罗恩病患者,EBD、ES已被指南纳入推荐[68]。回顾性研究证明EBD用于治疗克罗恩病合并狭窄可延迟甚至避免外科手术[118-119]。

适合EBD治疗的狭窄包括纤维性狭窄,短节段狭窄(长度<5 cm)[120],良性狭窄,狭窄不成角(与肠腔一致),附近没有瘘口的单一外科吻合口狭窄[121-123]。若患者存在以下情况:严重营养不良,严重心肺疾病,紧急状态,正在接受糖皮质激素、抗肿瘤坏死因子生物制剂治疗[123],建议推迟EBD治疗。EBD术后并发症发生率较低(4.7%),但再次手术风险较高(44.4%)[124]。

ES是内镜下治疗克罗恩病肠道狭窄的一项新技术,尚未在国内广泛开展。但国外回顾性研究证明ES治疗克罗恩病合并狭窄的手术成功率、再手术率及疗效优于EBD。ES导致肠道穿孔风险较EBD低,但出血风险较高[125-126]。

迄今内镜支架置入术在克罗恩病并发狭窄的使用仍较少,国外一篇关于其疗效和安全性研究的荟萃分析表明内镜支架置入术相对来说是一项安全的技术,且技术层面较易进行,但临床成功率有限(61.6%)[127]。当狭窄长度>5 cm且EBD、ES均失败的情况下,可尝试内镜支架置入术[71],包括可生物降解支架、自膨胀金属支架[128],常见发生腹痛和支架移位等事件[129]。

推荐意见18:内镜下切开术对于克罗恩病并发的穿透性病变(如瘘管、脓肿)具有治疗作用。(证据质量:低;推荐强度:弱)

克罗恩病并发瘘管是常见并发症,其发生可能与狭窄导致肠腔上游压力增加、肠道透壁性炎症持续存在、肛周感染等有关[130-131]。常见的瘘管包括肠皮瘘、肛周瘘、肠间瘘、

中华医学会杂志社 Chinese Medical Association Publishing House　版权所有　违者必究

肠阴道瘘及肠膀胱瘘，其中肠皮瘘、肠阴道瘘和肠膀胱瘘通常需要手术治疗[132-133]。对于克罗恩病合并瘘管，常见的治疗方法包括抗生素、免疫调节剂、生物制剂、内镜及手术治疗。内镜治疗的原则为引流脓肿（有脓肿的情况下）、切开瘘管、闭合瘘管近端或行药物填充[134]。

对于原发性回盲瘘、伴或不伴脓肿的简单肛周瘘和储袋瘘，可尝试内镜下瘘管切开术，特别是对于表浅（<2 cm）和短小（<3 cm）的瘘管[134]。内镜下行瘘管填充药物治疗，填充药物通常为纤维蛋白胶、间充质干细胞等[135-136]。若克罗恩病合并消化道、胸腔、腹腔、盆腔及肛周脓肿，脓肿直径>2 cm，脓肿紧邻消化道，有条件的情况下可尝试在超声内镜引导下行内镜脓肿穿刺引流或切开引流[2]。

推荐意见19：经结肠镜辅助置管粪菌移植术可用于治疗难治性UC。（证据质量：中；推荐强度：弱）

随着对肠道微生物的深入研究，粪菌移植（fecal microbiota transplantation，FMT）已成为难治性UC及复发性艰难梭菌感染（clostridium difficile infection，CDI）等多种疾病的治疗方式之一。指南普遍推荐在条件允许的情况下，首选结肠镜输送至右侧结肠的给药方式，且安全性与其他给药方式相仿[137]。一项前瞻性、开放标签的试点研究表明，通过结肠镜递送高多样性、两个供体的FMT在增加活动性UC患者粪便微生物多样性方面安全有效，提示反复灌肠和高度多样化供体的FMT是诱导难治性UC缓解的新兴治疗方法[138]。一项荟萃分析表明来自普通供体的冷冻粪便与较高的临床缓解率有关[139]。一项随机对照临床试验表明使用厌氧条件下制备的菌群移植有利于轻中度UC的短期缓解[140]。因此对于难治性UC，FMT不失为一种可尝试疗法。

六、IBD患者内镜随访的推荐意见

推荐意见20：消化内镜检查对IBD疗效评估和疾病活动度监测具有重要作用，可作为IBD长期随访的主要手段。（证据质量：中；推荐强度：强）

除了用于IBD的诊断和鉴别诊断、评估疾病严重程度，在“达标治疗”（treat to target）时代，消化内镜检查已成为IBD患者疗效评估及疾病活动度监测的主要手段。内镜缓解，主要表现为黏膜愈合（mucosal healing，MH），已被证明与远期预后良好有关，并已作为IBD管理的主要目标[70]。IBD疗效评估时，主要依据既往消化内镜和影像学检查所提示的病变部位，以及患者对治疗的应答情况，酌情选择结肠镜、胶囊内镜或气囊辅助小肠镜及胃镜检查，不必进行全消化道内镜检查。而IBD疾病复发时，可根据当前病情酌情选择结肠镜、胶囊内镜或气囊辅助小肠镜及胃镜检查，必要时进行全消化道内镜检查[1]。

推荐意见21：对于非梗阻型且以黏膜病变为主的克罗恩病患者，可使用胶囊内镜进行复查评估。（证据质量：高；推荐强度：弱）

对于既往消化内镜和影像学检查提示非梗阻型且以黏膜病变为主的克罗恩病患者，胶囊内镜检查检测近段小肠病变的敏感度优于MRE[21]，较小肠镜更便捷，较胃镜和结肠镜评估范围更广泛。复查胶囊内镜应对比观察既往胶囊内镜图片、报告，结合其他检查结果，给出诊断意见[72]。随访期间建议使用胶囊内镜下Lewis评分、CECDAI评分来评估患者的病情及对药物治疗的反应[96]。一项前瞻性多中心研究证明，胶囊内镜评分与结肠镜评分在评估回肠末端黏膜疾病活动度及监测疾病活动度随时间纵向变化方面具有高度相关性[141]。

推荐意见22：启动治疗后，活动期IBD患者应至少每3个月进行一次内镜复查，疾病缓解后每6~12个月进行一次内镜复查；也可根据生物制剂治疗的节点进行内镜复查。（证据质量：高；推荐强度：强）

对于克罗恩病患者，合并上消化道病变者建议3~6个月后复查胃镜，采用生物制剂治疗者，可根据生物制剂治疗节点进行内镜复查。采用英夫利西单抗、维得利珠单抗诱导缓解的克罗恩病患者，建议在首次给药后的第14周进行首次内镜复查；使用阿达木单抗、乌帕替尼诱导缓解的患者，建议不早于首次给药后的第12周行首次内镜复查；使用乌司奴单抗诱导缓解的患者，则建议不早于首次静脉给药后的第16周[142]。对于已经实现内镜下黏膜愈合的患者，此后每6~12个月复查一次内镜；对于尚未实现内镜下黏膜愈合的患者，应积极寻找原因并适当调整治疗方案，此后复查间隔可酌情缩短，具体由临床医师根据实际情况决定。行手术治疗的患者，建议于术后半年内进行首次消化内镜复查[143]，如无内镜下复发迹象，此后每12个月复查一次消化内镜；如有内镜下复发迹象、Rutgeerts评分>i2者，应积极调整治疗方案，此后复查间隔可酌情缩短，具体由临床医师根据实际情况决定。对于UC患者，建议诱导期第3、4个月行内镜复查，维持早期第6~12个月行内镜复查，长期维持稳定期每12~24个月行内镜复查[1]。使用生物制剂诱导缓解的UC患者首次内镜复查时间节点可参考克罗恩病[144]。

推荐意见23：推荐使用色素内镜、内镜电子染色技术（即图像增强技术）进行IBD癌变筛查。（证据质量：高；推荐强度：强）

IBD癌变的发生机制与肠黏膜的反复炎症损伤及修复有关，上皮不典型增生为主要的癌前病变[145]。一项大型队列研究结果表明，与正常人群相比，克罗恩病患者结直肠癌的患病风险及因结直肠癌死亡的风险更高，病程≥8年的结肠受累的克罗恩病患者具有更高的结直肠癌发病风险[146]。IBD相关结直肠癌约占结直肠癌年死亡率的2%，占IBD患者年死亡率的10%~15%[147-148]。因此有必要定期对IBD患者进行癌变筛查和监测。关于内镜癌变筛查，超声内镜提供肠壁内、肠壁外、肠腔外成像，可评估病变浸润深度及肠系膜淋巴结转移情况[149]。亚甲蓝或靛胭脂染色内镜通过比较正常组织及癌变组织的染色情况，为临床精确定位活检组织提供证据，进而提高癌变的早期诊断率[150]。内镜电

中华医学会杂志社 Chinese Medical Association Publishing House 版权所有 违者必究

子染色技术即图像增强技术，如窄带光成像（narrow band imaging，NBI）、电子分光色彩强调技术（flexible spectral imaging color enhancement，FICE）、高清智能电子染色内镜（I-SCAN）、蓝光成像（blue light imaging，BLI）等，可通过观察肠壁的微血管和微表面来分辨癌性病变[151]，提高诊断灵敏度。共聚焦激光显微内镜可观测到黏膜组织微观结构，有助于进行靶向活检，显著提高肿瘤检出率[152]。

推荐意见24：推荐结肠受累的IBD患者病程达8年时常规接受结肠镜癌变筛查，癌变监测的内镜筛查间期应根据不同的危险分层制定。（证据质量：中；推荐强度：强）

推荐所有结肠受累的IBD患者应在疾病诊断8年后常规接受结肠镜癌变筛查。接受肠镜癌变筛查时，应从多个结肠段进行多部位肠黏膜活检，特别是对炎症部位溃疡边缘进行活检，以评估组织学疾病活动度和受累范围，将有助于不典型增生的检出[68,153]。癌变监测的时间节点应根据不同的危险分层而制定[153]（表10）。对于低危患者，可每5年进行一次癌变监测；对于中危患者，每2~3年进行一次癌变监测；而对于高危患者，则应每年进行一次癌变监测[154]。

表10　炎症性肠病患者患结直肠癌的危险分层

危险分层	人群特征
低危	炎症累及范围<50%的结肠
	既往虽有广泛结肠受累但目前正处于内镜下及组织学缓解期
中危	广泛结肠受累且正处于内镜下和（或）组织学轻~中度活动期
	存在炎性息肉
	一级亲属50岁以上患结直肠癌
高危	广泛结肠受累且正处于内镜下和（或）组织学重度活动期
	合并原发性硬化性胆管炎
	过去5年存在结肠或直肠狭窄
	过去5年存在任何程度的异型增生
	一级亲属50岁及以下患结直肠癌

结肠受累的患者需要进行癌变监测，而其他部位累及病变的患者出现可疑症状时也需要提高警惕。一项荟萃分析结果显示，克罗恩病小肠癌的发病率为正常人群的10倍，为30/10万人年。目前尚无循证医学证据支持对克罗恩病小肠癌变风险进行常规筛查，但是如果患者具备癌变高风险特征，需注意是否合并癌变，如病程时间长、难治性、肠道狭窄等[155-156]。

克罗恩病合并肛周病变者亦需警惕肛周癌变风险，一项回顾性分析表明克罗恩病肛周癌变患者大多数具有典型的肛周瘘症状，从克罗恩病诊断到瘘管病变及从瘘管病变到癌变诊断的中位时间分别是19.4年和6.0年[157-158]。目前尚无循证医学证据支持对克罗恩病合并肛周病变患者进行常规癌变筛查，但当患者出现可疑的肛周症状时，应提高警惕，进行癌变鉴别。

中华医学会杂志社 Chinese Medical Association Publishing House 版权所有 违者必究

参与本共识讨论及修订的专家（以姓名汉语拼音排序）：柏愚（海军军医大学第一附属医院消化内科），柴宁莉（解放军总医院第一医学中心消化内科），曹海龙（天津医科大学总医院消化内科），曹倩（浙江大学医学院附属邵逸夫医院消化内科），曹晓沧（天津医科大学总医院消化内科），陈科全（广州医科大学附属第一医院消化内科），陈学清（广州医科大学附属第一医院消化内科），陈幼祥（南昌大学第一附属医院消化内科），陈桂权（东莞市人民医院消化内科），董卫国（武汉大学人民医院消化内科），窦艳（解放军总医院第一医学中心消化内科），尔丽绵（河北医科大学第四医院消化内科），房静远（上海交通大学医学院附属仁济医院消化内科），付好（华中科技大学同济医学院附属协和医院消化内科），宫爱霞（大连医科大学附属第一医院消化内科），侯晓华（华中科技大学同济医学院附属协和医院消化内科），胡益群（厦门大学附属中山医院消化内科），冀明（首都医科大学附属北京友谊医院消化内科），金震东（海军军医大学第一附属医院消化内科），贾燕（解放军总医院第七医学中心消化内科），康生朝（解放军联勤保障部队第九四〇医院消化内科），李爱民（南方医科大学南方医院消化内科），李丙生（惠州市第一人民医院消化内科），李兆申（海军军医大学第一附属医院消化内科），李初俊（中山大学附属第六医院消化内科），令狐恩强（解放军总医院第一医学中心消化内科），刘俊（华中科技大学同济医学院附属协和医院消化内科），刘莉（南京医科大学第一附属医院消化内科），刘梅（华中科技大学同济医学院附属同济医院消化内科），刘时助（吉林市人民医院消化内科），刘思德（南方医科大学南方医院消化内科），刘添文（广东省中医院消化内科），罗庆锋（北京医院消化内科），马燕（解放军总医院第一医学中心消化内科），毛华（南方医科大学珠江医院消化内科），秘文婷（南方医科大学南方医院消化内科），聂玉强（广州市第一人民医院消化内科），欧阳淼（中南大学湘雅医院消化内科），彭志红（陆军军医大学第一附属医院消化内科），冉志华（上海交通大学医学院附属仁济医院消化内科），戎龙（北京大学第一医院消化内科），沙卫红（广东省人民医院消化内科），沈骏（上海交通大学医学院附属仁济医院消化内科），盛剑秋（解放军总医院第七医学中心消化内科），石磊（南开大学人民医院消化内科），孙大勇（深圳市第二人民医院消化内科），孙思予（中国医科大学附属盛京医院消化内科），孙菁（上海交通大学医学院附属瑞金医院消化内科），谭庆华（四川大学华西医院消化内科），唐涌进（中华消化内镜杂志），田丰（中国医科大学附属盛京医院消化内科），王凌云（中山大学孙逸仙纪念医院消化内科），王觅柱（内蒙古科技大学包头医学院第二附属医院消化内科），王雯（解放军联勤保障部队第九〇〇医院消化内科），王小明（攀枝花市中心医院消化内科），王新（空军军医大学唐都医院消化内科），王馨珂（南方医科大学南方医院消化内科），王雅丽（大同市第三人民医院消化内科），王烨（天津市第一中心医院消化内科），王群英（浙江大学医学院附属金

华医院消化内科），王宏光（吉林市人民医院消化内科），韦红（海南省人民医院消化内科），翁一洁（广东医科大学附属医院消化内科），吴东（北京协和医院消化内科），吴开春（空军军医大学西京医院消化内科），项立（深圳市龙岗区人民医院消化内科），徐国良（中山大学肿瘤防治中心），徐晓红（珠海市人民医院消化内科），许研（广州市干部和人才健康管理中心），肖君（江苏省中医院消化内镜中心），肖英莲（中山大学附属第一医院消化内科），肖芳（华中科技大学同济医学院附属同济医院消化内科），谢芳（南方医科大学南方医院消化内科），徐红（吉林大学白求恩第一医院消化内科），许洪伟（山东省立医院消化内科），许树长（上海市同济医院消化内科），薛刚（山西医科大学第二医院消化内科），薛寒冰（上海交通大学医学院附属仁济医院消化内科），闫秀娥（北京大学第三医院消化内科），杨爱明（北京协和医院消化内科），杨锦林（四川大学华西医院消化内科），杨辉（广州医科大学附属第二医院消化内科），叶梅（武汉大学中南医院消化内科），于红刚（武汉大学人民医院消化内科），曾志荣（中山大学附属第一医院消化内科），张庆瑜（天津医科大学总医院消化内科），张红杰（南京医科大学第一附属医院消化内科），张澍田（首都医科大学附属北京友谊医院消化内科），张燕（四川大学华西医院消化内科），赵贵君（内蒙古自治区人民医院消化内科），赵芯梅（南方医科大学南方医院消化内科），赵亚刚（南部战区总医院消化内科），郑苏云（曲靖市第一人民医院消化内科），智发朝（南方医科大学南方医院消化内科），周永健（广州市第一人民医院消化内科），钟世顺（福建省立医院消化内镜中心），钟芸诗（复旦大学附属中山医院消化内科），钟结桃（江门市中心医院消化内科），朱良如（华中科技大学同济医学院附属协和医院消化内科），庄丽维（哈尔滨医科大学附属第四医院消化内科）

执笔：赵芯梅、韩泽民、张文娣、熊婧、顾春彩、张璐钰、续燕、欧金源、陈雅琪、周嘉桦、王媛（南方医科大学南方医院消化内科）

利益冲突　所有作者声明不存在利益冲突

参 考 文 献

[1] 中华医学会消化病学分会炎症性肠病学组. 中国消化内镜技术诊断与治疗炎症性肠病的专家指导意见[J]. 中华炎性肠病杂志, 2020, 4(4): 283-291. DOI: 10.3760/cma. j. cn101480-20200914-00103.

[2] 中国医药教育协会炎症性肠病专业委员会. 中国炎症性肠病消化内镜诊疗共识[J]. 中华消化病与影像杂志(电子版),2021, 11(1):1-7. DOI: 10.3877/cma.j.issn.2095-2015.2021.01.001.

[3] Rao SS, Holdsworth CD, Read NW. Symptoms and stool patterns in patients with ulcerative colitis[J]. Gut, 1988,29(3): 342-345. DOI: 10.1136/gut.29.3.342.

[4] Seo M, Okada M, Maeda K, et al. Correlation between endoscopic severity and the clinical activity index in ulcerative colitis[J]. Am J Gastroenterol, 1998, 93(11): 2124-2129. DOI: 10.1111/j.1572-0241.1998.00607.x.

[5] Ozin Y, Kilic MZ, Nadir I, et al. Clinical features of ulcerative colitis and Crohn′s disease in Turkey[J]. J Gastrointestin Liver Dis, 2009,18(2):157-162.

[6] Shao S, Huang M, Zhang H, et al. A retrospective analysis of clinical features and treatment of the inflammatory bowel disease in China[J]. J Inflamm Res, 2022,15:3587-3597. DOI: 10.2147/JIR.S353329.

[7] Park SH, Kim YM, Yang SK, et al. Clinical features and natural history of ulcerative colitis in Korea[J]. Inflamm Bowel Dis, 2007,13(3):278-283. DOI: 10.1002/ibd.20015.

[8] Baumgart DC, Sandborn WJ. Inflammatory bowel disease: clinical aspects and established and evolving therapies[J]. Lancet, 2007, 369(9573): 1641-1657. DOI: 10.1016/S0140-6736(07)60751-X.

[9] Park SH, Yang SK, Park SK, et al. Atypical distribution of inflammation in newly diagnosed ulcerative colitis is not rare [J]. Can J Gastroenterol Hepatol, 2014, 28(3): 125-130. DOI: 10.1155/2014/834512.

[10] Kim B, Barnett JL, Kleer CG, et al. Endoscopic and histological patchiness in treated ulcerative colitis[J]. Am J Gastroenterol, 1999, 94(11): 3258-3262. DOI: 10.1111/j.1572-0241.1999.01533.x.

[11] Anzai H, Hata K, Kishikawa J, et al. Appendiceal orifice inflammation is associated with proximal extension of disease in patients with ulcerative colitis[J]. Colorectal Dis, 2016, 18(8):O278-282. DOI: 10.1111/codi.13435.

[12] Haskell H, Andrews CW, Reddy SI, et al. Pathologic features and clinical significance of "backwash" ileitis in ulcerative colitis[J]. Am J Surg Pathol, 2005, 29(11): 1472-1481. DOI: 10.1097/01.pas.0000176435.19197.88.

[13] Magro F, Gionchetti P, Eliakim R, et al. Third European evidence-based consensus on diagnosis and management of ulcerative colitis. Part 1: definitions, diagnosis, extra-intestinal manifestations, pregnancy, cancer surveillance, surgery, and ileo-anal pouch disorders[J]. J Crohns Colitis, 2017, 11(6): 649-670. DOI: 10.1093/ecco-jcc/jjx008.

[14] Rogler G, Singh A, Kavanaugh A, et al. Extraintestinal manifestations of inflammatory bowel disease: current concepts, treatment, and implications for disease management [J]. Gastroenterology, 2021,161(4):1118-1132. DOI: 10.1053/j.gastro.2021.07.042.

[15] Sands BE. From symptom to diagnosis: clinical distinctions among various forms of intestinal inflammation[J]. Gastroenterology, 2004, 126(6): 1518-1532. DOI: 10.1053/j.gastro.2004.02.072.

[16] Ford AC, Moayyedi P, Bercik P, et al. Lack of utility of symptoms and signs at first presentation as predictors of inflammatory bowel disease in secondary care[J]. Am J Gastroenterol, 2015, 110(5):716-724. DOI: 10.1038/ajg.2015.117.

[17] Annunziata ML, Caviglia R, Papparella LG, et al. Upper gastrointestinal involvement of Crohn′s disease: a prospective study on the role of upper endoscopy in the diagnostic work-up [J]. Dig Dis Sci, 2012, 57(6): 1618-1623. DOI: 10.1007/s10620-012-2072-0.

[18] Lenaerts C, Roy CC, Vaillancourt M, et al. High incidence of upper gastrointestinal tract involvement in children with Crohn disease[J]. Pediatrics, 1989,83(5):777-781.

[19] Gomollón F, Dignass A, Annese V, et al. 3rd European evidence-based consensus on the diagnosis and management of Crohn′s disease 2016: part 1: diagnosis and medical management[J]. J Crohns Colitis, 2017, 11(1): 3-25. DOI: 10.1093/ecco-jcc/jjw168.

中华医学会杂志社 Chinese Medical Association Publishing House 版权所有 违者必究

[20] Dionisio PM, Gurudu SR, Leighton JA, et al. Capsule endoscopy has a significantly higher diagnostic yield in patients with suspected and established small-bowel Crohn′s disease: a meta-analysis[J]. Am J Gastroenterol, 2010, 105(6): 1240-1248; quiz 1249. DOI: 10.1038/ajg.2009.713.

[21] Kopylov U, Yung DE, Engel T, et al. Diagnostic yield of capsule endoscopy versus magnetic resonance enterography and small bowel contrast ultrasound in the evaluation of small bowel Crohn′s disease: systematic review and meta-analysis [J]. Dig Liver Dis, 2017, 49(8): 854-863. DOI: 10.1016/j.dld.2017.04.013.

[22] Hall B, Holleran G, Costigan D, et al. Capsule endoscopy: high negative predictive value in the long term despite a low diagnostic yield in patients with suspected Crohn′s disease[J]. United European Gastroenterol J, 2013, 1(6): 461-466. DOI: 10.1177/2050640613508551.

[23] Schulz C, Mönkemüller K, Salheiser M, et al. Double-balloon enteroscopy in the diagnosis of suspected isolated Crohn′s disease of the small bowel[J]. Dig Endosc, 2014, 26(2): 236-242. DOI: 10.1111/den.12142.

[24] Navaneethan U, Vargo JJ, Menon KV, et al. Impact of balloon-assisted enteroscopy on the diagnosis and management of suspected and established small-bowel Crohn′s disease[J]. Endosc Int Open, 2014, 2(4): E201-206. DOI: 10.1055/s-0034-1377522.

[25] Jang HJ, Choi MH, Eun CS, et al. Clinical usefulness of double balloon enteroscopy in suspected Crohn′s disease: the KASID multi-center trial[J]. Hepatogastroenterology, 2014, 61(133):1292-1296.

[26] Manes G, Imbesi V, Ardizzone S, et al. Use of double-balloon enteroscopy in the management of patients with Crohn′s disease: feasibility and diagnostic yield in a high-volume centre for inflammatory bowel disease[J]. Surg Endosc, 2009, 23(12):2790-2795. DOI: 10.1007/s00464-009-0518-z.

[27] Rozendorn N, Klang E, Lahat A, et al. Prediction of patency capsule retention in known Crohn′s disease patients by using magnetic resonance imaging[J]. Gastrointest Endosc, 2016, 83(1):182-187. DOI: 10.1016/j.gie.2015.05.048.

[28] Barkmeier DT, Dillman JR, Al-Hawary M, et al. MR enterography-histology comparison in resected pediatric small bowel Crohn disease strictures: can imaging predict fibrosis? [J]. Pediatr Radiol, 2016, 46(4): 498-507. DOI: 10.1007/s00247-015-3506-6.

[29] Saito K, Nakagawa T, Koseki H, et al. Retention of the cellophane wall of a patency capsule by intestinal stenosis: a report of three cases[J]. Clin J Gastroenterol, 2016, 9(6): 365-368. DOI: 10.1007/s12328-016-0682-3.

[30] Nakamura M, Watanabe K, Ohmiya N, et al. Tag-less patency capsule for suspected small bowel stenosis: nationwide multicenter prospective study in Japan[J]. Dig Endosc, 2021, 33(1):151-161. DOI: 10.1111/den.13673.

[31] Boivin ML, Lochs H, Voderholzer WA. Does passage of a patency capsule indicate small-bowel patency? A prospective clinical trial? [J]. Endoscopy, 2005, 37(9): 808-815. DOI: 10.1055/s-2005-870220.

[32] Charpentier C, Salleron J, Savoye G, et al. Natural history of elderly-onset inflammatory bowel disease: a population-based cohort study[J]. Gut, 2014, 63(3): 423-432. DOI: 10.1136/gutjnl-2012-303864.

[33] Talar-Wojnarowska R, Caban M, Jastrzębska M, et al. Inflammatory bowel diseases in the elderly: a focus on disease characteristics and biological therapy patterns[J]. J Clin Med, 2024,13(10):2767. DOI: 10.3390/jcm13102767.

[34] Navaneethan U, Kochhar G, Phull H, et al. Severe disease on endoscopy and steroid use increase the risk for bowel perforation during colonoscopy in inflammatory bowel disease patients[J]. J Crohns Colitis, 2012, 6(4): 470-475. DOI: 10.1016/j.crohns.2011.10.005.

[35] Schoepfer AM, Beglinger C, Straumann A, et al. Ulcerative colitis: correlation of the Rachmilewitz endoscopic activity index with fecal calprotectin, clinical activity, C-reactive protein, and blood leukocytes[J]. Inflamm Bowel Dis, 2009, 15(12):1851-1858. DOI: 10.1002/ibd.20986.

[36] Schoepfer AM, Trummler M, Seeholzer P, et al. Discriminating IBD from IBS: comparison of the test performance of fecal markers, blood leukocytes, CRP, and IBD antibodies[J]. Inflamm Bowel Dis, 2008, 14(1): 32-39. DOI: 10.1002/ibd.20275.

[37] Minami M, Ohta M, Ohkura T, et al. Cytomegalovirus infection in severe ulcerative colitis patients undergoing continuous intravenous cyclosporine treatment in Japan[J]. World J Gastroenterol, 2007, 13(5): 754-760. DOI: 10.3748/wjg. v13.i5.754.

[38] Matsuoka K, Iwao Y, Mori T, et al. Cytomegalovirus is frequently reactivated and disappears without antiviral agents in ulcerative colitis patients[J]. Am J Gastroenterol, 2007, 102(2):331-337. DOI: 10.1111/j.1572-0241.2006.00989.x.

[39] Spiceland CM, Lodhia N. Endoscopy in inflammatory bowel disease: role in diagnosis, management, and treatment[J]. World J Gastroenterol, 2018,24(35):4014-4020. DOI: 10.3748/wjg.v24.i35.4014.

[40] Ludvigsson JF, Lebwohl B, Ekbom A, et al. Outcomes of pregnancies for women undergoing endoscopy while they were pregnant: a nationwide cohort study[J]. Gastroenterology, 2017, 152(3):554-563.e9. DOI: 10.1053/j.gastro.2016.10.016.

[41] Winter R, Nørgård BM, Friedman S. Treatment of the pregnant patient with inflammatory bowel disease[J]. Inflamm Bowel Dis, 2016, 22(3): 733-744. DOI: 10.1097/MIB.0000000000000625.

[42] ASGE Standard of Practice Committee, Shergill AK, Ben-Menachem T, et al. Guidelines for endoscopy in pregnant and lactating women[J]. Gastrointest Endosc, 2012, 76(1): 18-24. DOI: 10.1016/j.gie.2012.02.029.

[43] Cappell MS. The fetal safety and clinical efficacy of gastrointestinal endoscopy during pregnancy[J]. Gastroenterol Clin North Am, 2003, 32(1): 123-179. DOI: 10.1016/s0889-8553(02)00137-1.

[44] Cappell MS, Colon VJ, Sidhom OA. A study of eight medical centers of the safety and clinical efficacy of esophagogastroduodenoscopy in 83 pregnant females with follow-up of fetal outcome with comparison control groups[J]. Am J Gastroenterol, 1996, 91(2):348-354.

[45] Cappell MS, Colon VJ, Sidhom OA. A study at 10 medical centers of the safety and efficacy of 48 flexible sigmoidoscopies and 8 colonoscopies during pregnancy with follow-up of fetal outcome and with comparison to control groups[J]. Dig Dis Sci, 1996,41(12):2353-2361. DOI: 10.1007/BF02100127.

[46] Cappell MS, Fox SR, Gorrepati N. Safety and efficacy of colonoscopy during pregnancy: an analysis of pregnancy outcome in 20 patients[J]. J Reprod Med, 2010, 55(3-4): 115-123.

中華醫學會雜誌社 Chinese Medical Association Publishing House　版权所有　违者必究

[47] Torres J, Chaparro M, Julsgaard M, et al. European Crohn's and colitis guidelines on sexuality, fertility, pregnancy, and lactation[J]. J Crohns Colitis, 2023,17(1):1-27. DOI: 10.1093/ecco-jcc/jjac115.

[48] Ko MS, Rudrapatna VA, Avila P, et al. Safety of flexible sigmoidoscopy in pregnant patients with known or suspected inflammatory bowel disease[J]. Dig Dis Sci, 2020, 65(10): 2979-2985. DOI: 10.1007/s10620-020-06122-8.

[49] Nielsen OH, Gubatan JM, Kolho KL, et al. Updates on the management of inflammatory bowel disease from periconception to pregnancy and lactation[J]. Lancet, 2024, 403(10433): 1291-1303. DOI: 10.1016/S0140-6736(24)00052-7.

[50] Rondonotti E, Spada C, Adler S, et al. Small-bowel capsule endoscopy and device-assisted enteroscopy for diagnosis and treatment of small-bowel disorders: European Society of Gastrointestinal Endoscopy (ESGE) technical review[J]. Endoscopy, 2018,50(4):423-446. DOI: 10.1055/a-0576-0566.

[51] Bandorski D, Kurniawan N, Baltes P, et al. Contraindications for video capsule endoscopy[J]. World J Gastroenterol, 2016, 22(45):9898-9908. DOI: 10.3748/wjg.v22.i45.9898.

[52] Nambu R, Hagiwara SI, Kakuta F, et al. Current role of colonoscopy in infants and young children: a multicenter study [J]. BMC Gastroenterol, 2019, 19(1): 149. DOI: 10.1186/s12876-019-1060-7.

[53] Oliveira SB, Monteiro IM. Diagnosis and management of inflammatory bowel disease in children[J]. BMJ, 2017, 357: j2083. DOI: 10.1136/bmj.j2083.

[54] Min SB, Le-Carlson M, Singh N, et al. Video capsule endoscopy impacts decision making in pediatric IBD: a single tertiary care center experience[J]. Inflamm Bowel Dis, 2013, 19(10):2139-2145. DOI: 10.1097/MIB.0b013e31829a749c.

[55] Pera A, Bellando P, Caldera D, et al. Colonoscopy in inflammatory bowel disease. Diagnostic accuracy and proposal of an endoscopic score[J]. Gastroenterology, 1987, 92(1): 181-185.

[56] Ellrichmann M, Wietzke-Braun P, Dhar S, et al. Endoscopic ultrasound of the colon for the differentiation of Crohn's disease and ulcerative colitis in comparison with healthy controls[J]. Aliment Pharmacol Ther, 2014, 39(8): 823-833. DOI: 10.1111/apt.12671.

[57] Roushan N, Ebrahimi Daryani N, Azizi Z, et al. Differentiation of Crohn's disease and ulcerative colitis using intestinal wall thickness of the colon: a diagnostic accuracy study of endoscopic ultrasonography[J]. Med J Islam Repub Iran, 2019, 33:57. DOI: 10.34171/mjiri.33.57.

[58] Karstensen JG, Săftoiu A, Brynskov J, et al. Confocal laser endomicroscopy in ulcerative colitis: a longitudinal study of endomicroscopic changes and response to medical therapy (with videos)[J]. Gastrointest Endosc, 2016,84(2):279-286.e1. DOI: 10.1016/j.gie.2016.01.069.

[59] Shah J, Dutta U, Das A, et al. Relationship between Mayo endoscopic score and histological scores in ulcerative colitis: a prospective study[J]. JGH Open, 2020, 4(3): 382-386. DOI: 10.1002/jgh3.12260.

[60] Pabla BS, Schwartz DA. Assessing severity of disease in patients with ulcerative colitis[J]. Gastroenterol Clin North Am, 2020,49(4):671-688. DOI: 10.1016/j.gtc.2020.08.003.

[61] Lamb CA, Kennedy NA, Raine T, et al. British Society of Gastroenterology consensus guidelines on the management of inflammatory bowel disease in adults[J]. Gut, 2019,68(Suppl 3):s1-s106. DOI: 10.1136/gutjnl-2019-318484.

[62] 中华医学会消化病学分会炎症性肠病学组, 中国炎症性肠病诊疗质量控制评估中心. 中国溃疡性结肠炎诊治指南(2023 年·西安)[J]. 中华消化杂志,2024,44(2):73-99. DOI: 10.3760/cma.j.cn311367-20240125-00036.

[63] Feakins R, Torres J, Borralho-Nunes P, et al. ECCO topical review on clinicopathological spectrum and differential diagnosis of inflammatory bowel disease[J]. J Crohns Colitis, 2022,16(3):343-368. DOI: 10.1093/ecco-jcc/jjab141.

[64] Núñez-Rodríguez H, Diez-Redondo P, Pérez-Miranda M, et al. Role of full-spectrum endoscopy in colorectal cancer screening: randomized trial[J]. J Clin Gastroenterol, 2019, 53(3):191-196. DOI: 10.1097/MCG.0000000000000975.

[65] Rahmi G, Coron E, Perrod G, et al. Probe-based confocal laser endomicroscopy for in vivo assessment of histological healing in ulcerative colitis: development and validation of the ENHANCE index[J]. J Crohns Colitis, 2021, 15(6): 994-999. DOI: 10.1093/ecco-jcc/jjaa255.

[66] Buchner AM. Confocal laser endomicroscopy in the evaluation of inflammatory bowel disease[J]. Inflamm Bowel Dis, 2019, 25(8):1302-1312. DOI: 10.1093/ibd/izz021.

[67] Tontini GE, Rath T, Neumann H. Advanced gastrointestinal endoscopic imaging for inflammatory bowel diseases[J]. World J Gastroenterol, 2016,22(3):1246-1259. DOI: 10.3748/wjg.v22.i3.1246.

[68] 中华医学会消化病学分会炎症性肠病学组, 中国炎症性肠病诊疗质量控制评估中心. 中国克罗恩病诊治指南(2023 年·广州)[J]. 中华消化杂志,2024,44(2):100-132. DOI: 10.3760/cma.j.cn311367-20240109-00010.

[69] Lichtenstein GR, Loftus EV, Isaacs KL, et al. ACG clinical guideline: management of Crohn's disease in adults[J]. Am J Gastroenterol, 2018, 113(4): 481-517. DOI: 10.1038/ajg.2018.27.

[70] Maaser C, Sturm A, Vavricka SR, et al. ECCO-ESGAR guideline for diagnostic assessment in IBD part 1: initial diagnosis, monitoring of known IBD, detection of complications [J]. J Crohns Colitis, 2019, 13(2): 144-164. DOI: 10.1093/ecco-jcc/jjy113.

[71] Torres J, Mehandru S, Colombel JF, et al. Crohn's disease[J]. Lancet, 2017, 389(10080): 1741-1755. DOI: 10.1016/S0140-6736(16)31711-1.

[72] 中华医学会消化病学分会炎症性肠病学组. 炎症性肠病诊断与治疗的共识意见(2018 年,北京)[J]. 中华消化杂志,2018,38(5): 292-311. DOI: 10.3760/cma.j.issn.0254-1432.2018.05.002.

[73] 中国医师协会外科学分会肠瘘外科医师委员会. 中国克罗恩病并发肠瘘诊治的专家共识意见[J]. 中华胃肠外科杂志, 2018, 21(12): 1337-1346. DOI: 10.3760/cma. j.issn.1671-0274.2018.12.002.

[74] Vermeire S, Van Assche G, Rutgeerts P. Perianal Crohn's disease: classification and clinical evaluation[J]. Dig Liver Dis, 2007,39(10):959-962. DOI: 10.1016/j.dld.2007.07.153.

[75] 谷云飞, 杨柏霖, 李悠然. 肛周克罗恩病的诊断与治疗[J]. 中华炎性肠病杂志,2017,1(2):126-128. DOI: 10.3760/cma.j.issn.2096-367X.2017.02.018.

[76] Dulai PS, Singh S, Vande Casteele N, et al. Should we divide Crohn's disease into ileum-dominant and isolated colonic diseases? [J]. Clin Gastroenterol Hepatol, 2019, 17(13): 2634-2643. DOI: 10.1016/j.cgh.2019.04.040.

[77] Atreya R, Siegmund B. Location is important: differentiation between ileal and colonic Crohn's disease[J]. Nat Rev Gastroenterol Hepatol, 2021, 18(8): 544-558. DOI: 10.1038/

中華醫學會雜誌社 Chinese Medical Association Publishing House 版权所有 违者必究

s41575-021-00424-6.

[78] Kővári B, Pai RK. Upper gastrointestinal tract involvement in inflammatory bowel diseases: histologic clues and pitfalls[J]. Adv Anat Pathol, 2022, 29(1): 2-14. DOI: 10.1097/PAP.0000000000000311.

[79] Abuquteish D, Putra J. Upper gastrointestinal tract involvement of pediatric inflammatory bowel disease: a pathological review[J]. World J Gastroenterol, 2019, 25(16): 1928-1935. DOI: 10.3748/wjg.v25.i16.1928.

[80] Turner D, Griffiths AM. Esophageal, gastric, and duodenal manifestations of IBD and the role of upper endoscopy in IBD diagnosis[J]. Curr Gastroenterol Rep, 2009, 11(3): 234-237. DOI: 10.1007/s11894-009-0036-0.

[81] 杨想, 吴莺. 克罗恩病早期诊断研究进展[J]. 中华炎性肠病杂志, 2022, 6(2): 165-169. DOI: 10.3760/cma. j. cn101480-20210511-00037.

[82] Dąbkowski K, Graca-Pakulska K, Zawada I, et al. Clinical significance of endoscopic findings in the upper gastrointestinal tract in Crohn′s disease[J]. Scand J Gastroenterol, 2019, 54(9): 1075-1080. DOI: 10.1080/00365521.2019.1656776.

[83] Ledder O, Church P, Cytter-Kuint R, et al. A simple endoscopic score modified for the upper gastrointestinal tract in Crohn′s disease [UGI-SES-CD]: a report from the imagekids study[J]. J Crohns Colitis, 2018, 12(9): 1073-1078. DOI: 10.1093/ecco-jcc/jjy072.

[84] Mary JY, Modigliani R. Development and validation of an endoscopic index of the severity for Crohn′s disease: a prospective multicentre study. Groupe d′Etudes Thérapeutiques des Affections Inflammatoires du Tube Digestif (GETAID) [J]. Gut, 1989, 30(7): 983-989. DOI: 10.1136/gut.30.7.983.

[85] Daperno M, D′Haens G, Van Assche G, et al. Development and validation of a new, simplified endoscopic activity score for Crohn′s disease: the SES-CD[J]. Gastrointest Endosc, 2004, 60(4):505-512. DOI: 10.1016/s0016-5107(04)01878-4.

[86] Rutgeerts P, Geboes K, Vantrappen G, et al. Natural history of recurrent Crohn′s disease at the ileocolonic anastomosis after curative surgery[J]. Gut, 1984, 25(6): 665-672. DOI: 10.1136/gut.25.6.665.

[87] Gal E, Geller A, Fraser G, et al. Assessment and validation of the new capsule endoscopy Crohn′s disease activity index (CECDAI) [J]. Dig Dis Sci, 2008, 53(7): 1933-1937. DOI: 10.1007/s10620-007-0084-y.

[88] Cotter J, Dias de Castro F, Magalhães J, et al. Validation of the Lewis score for the evaluation of small-bowel Crohn′s disease activity[J]. Endoscopy, 2015, 47(4): 330-335. DOI: 10.1055/s-0034-1390894.

[89] 丘栋豪, 欧阳春晖, 汪春莲, 等. 胶囊内镜对小肠克罗恩病诊断及疾病活动评估的价值[J]. 中华炎性肠病杂志, 2022, 6(4): 358-362. DOI: 10.3760/cma.j.cn101480-20220127-00022.

[90] Omori T, Kambayashi H, Murasugi S, et al. Comparison of Lewis score and capsule endoscopy Crohn′s disease activity index in patients with Crohn′s Disease[J]. Dig Dis Sci, 2020, 65(4):1180-1188. DOI: 10.1007/s10620-019-05837-7.

[91] Ponte A, Pinho R, Rodrigues A, et al. Evaluation and comparison of capsule endoscopy scores for assessment of inflammatory activity of small-bowel in Crohn′s disease[J]. Gastroenterol Hepatol, 2018, 41(4): 245-250. DOI: 10.1016/j.gastrohep.2017.11.001.

[92] Khanna R, Bouguen G, Feagan BG, et al. A systematic review of measurement of endoscopic disease activity and mucosal healing in Crohn′s disease: recommendations for clinical trial design[J]. Inflamm Bowel Dis, 2014, 20(10): 1850-1861. DOI: 10.1097/MIB.0000000000000131.

[93] Turner D, Ricciuto A, Lewis A, et al. STRIDE-Ⅱ: an update on the Selecting Therapeutic Targets in Inflammatory Bowel Disease (STRIDE) initiative of the International Organization for the Study of IBD (IOIBD): determining therapeutic goals for treat-to-target strategies in IBD[J]. Gastroenterology, 2021, 160(5):1570-1583. DOI: 10.1053/j.gastro.2020.12.031.

[94] Arcos-Machancoses JV, Kapoor A, Schluckebier D, et al. Clinical validation and accuracy assessment of the Capsule Endoscopy-Crohn′s Disease index (CE-CD) [J]. J Pediatr Gastroenterol Nutr, 2024, 79(3): 721-728. DOI: 10.1002/jpn3.12253.

[95] Niv Y, Ilani S, Levi Z, et al. Validation of the Capsule Endoscopy Crohn′s Disease Activity Index (CECDAI or Niv score): a multicenter prospective study[J]. Endoscopy, 2012, 44(1):21-26. DOI: 10.1055/s-0031-1291385.

[96] 国家消化系统疾病临床医学研究中心(上海), 国家消化内镜质控中心, 中华医学会消化内镜学分会胶囊内镜协作组, 等. 中国小肠胶囊内镜临床应用指南(2021,上海)[J]. 中华消化内镜杂志, 2021, 38(8):589-614. DOI: 10.3760/cma.j.cn321463-20210507-00298.

[97] Jessurun J. The differential diagnosis of acute colitis: clues to a specific diagnosis[J]. Surg Pathol Clin, 2017, 10(4):863-885. DOI: 10.1016/j.path.2017.07.008.

[98] Wanders LK, Dekker E, Pullens B, et al. Cancer risk after resection of polypoid dysplasia in patients with longstanding ulcerative colitis: a meta-analysis[J]. Clin Gastroenterol Hepatol, 2014, 12(5): 756-764. DOI: 10.1016/j.cgh.2013.07.024.

[99] Laine L, Kaltenbach T, Barkun A, et al. SCENIC international consensus statement on surveillance and management of dysplasia in inflammatory bowel disease[J]. Gastroenterology, 2015,148(3):639-651.e28. DOI: 10.1053/j.gastro.2015.01.031.

[100] Bessissow T, Dulai PS, Restellini S, et al. Comparison of endoscopic dysplasia detection techniques in patients with ulcerative colitis: a systematic review and network meta-analysis[J]. Inflamm Bowel Dis, 2018,24(12):2518-2526. DOI: 10.1093/ibd/izy188.

[101] Thomas T, Abrams KA, Robinson RJ, et al. Meta-analysis: cancer risk of low-grade dysplasia in chronic ulcerative colitis [J]. Aliment Pharmacol Ther, 2007, 25(6): 657-668. DOI: 10.1111/j.1365-2036.2007.03241.x.

[102] Rubin DT, Ananthakrishnan AN, Siegel CA, et al. ACG clinical guideline: ulcerative colitis in adults[J]. Am J Gastroenterol, 2019, 114(3): 384-413. DOI: 10.14309/ajg.0000000000000152.

[103] 中华医学会消化内镜学分会结直肠学组. 中国结直肠癌及癌前病变内镜诊治共识(2023,广州)[J]. 中华消化内镜杂志, 2023, 40(7): 505-520. DOI: 10.3760/cma. j. cn321463-20230607-00229.

[104] Cave D, Legnani P, de Franchis R, et al. ICCE consensus for capsule retention[J]. Endoscopy, 2005, 37(10): 1065-1067. DOI: 10.1055/s-2005-870264.

[105] 王宇欣, 杜奕奇, 廖专, 等. 双气囊小肠镜治疗胶囊内镜滞留的临床研究[J]. 中华消化内镜杂志, 2016, 33(6):371-374. DOI: 10.3760/cma.j.issn.1007-5232.2016.06.006.

[106] Lee J, Lee YJ, Seo JW, et al. Incidence of colonoscopy-related perforation and risk factors for poor outcomes: 3-year results from a prospective, multicenter registry (with videos)[J]. Surg

中華醫學會雜誌社 Chinese Medical Association Publishing House 版权所有 违者必究

Endosc, 2023, 37(8): 5865-5874. DOI: 10.1007/s00464-023-10046-5.

[107] Mukewar S, Costedio M, Wu X, et al. Severe adverse outcomes of endoscopic perforations in patients with and without IBD[J]. Inflamm Bowel Dis, 2014, 20(11): 2056-2066. DOI: 10.1097/MIB.0000000000000154.

[108] Alsowaina KN, Ahmed MA, Alkhamesi NA, et al. Management of colonoscopic perforation: a systematic review and treatment algorithm[J]. Surg Endosc, 2019, 33(12): 3889-3898. DOI: 10.1007/s00464-019-07064-7.

[109] Steinbrück I, Pohl J, Grothaus J, et al. Characteristics and endoscopic treatment of interventional and non-interventional iatrogenic colorectal perforations in centers with high endoscopic expertise: a retrospective multicenter study[J]. Surg Endosc, 2023, 37(6): 4370-4380. DOI: 10.1007/s00464-023-09920-z.

[110] Paspatis GA, Arvanitakis M, Dumonceau JM, et al. Diagnosis and management of iatrogenic endoscopic perforations: European Society of Gastrointestinal Endoscopy (ESGE) position statement — update 2020[J]. Endoscopy, 2020,52(9): 792-810. DOI: 10.1055/a-1222-3191.

[111] Podugu A, Tandon K, Castro FJ. Crohn′s disease presenting as acute gastrointestinal hemorrhage[J]. World J Gastroenterol, 2016,22(16):4073-4078. DOI: 10.3748/wjg.v22.i16.4073.

[112] Belaiche J, Louis E. Severe lower gastrointestinal bleeding in Crohn′s disease: successful control with infliximab[J]. Am J Gastroenterol, 2002, 97(12): 3210-3211. DOI: 10.1111/j.1572-0241.2002.07143.x.

[113] Colombel JF, Sandborn WJ, Reinisch W, et al. Infliximab, azathioprine, or combination therapy for Crohn′s disease[J]. N Engl J Med, 2010, 362(15): 1383-1395. DOI: 10.1056/NEJMoa0904492.

[114] D′haens G, Van Deventer S, Van Hogezand R, et al. Endoscopic and histological healing with infliximab anti-tumor necrosis factor antibodies in Crohn′s disease: a European multicenter trial[J]. Gastroenterology, 1999, 116(5): 1029-1034. DOI: 10.1016/s0016-5085(99)70005-3.

[115] Aniwan S, Eakpongpaisit S, Imraporn B, et al. Infliximab stopped severe gastrointestinal bleeding in Crohn′s disease[J]. World J Gastroenterol, 2012,18(21):2730-2734. DOI: 10.3748/wjg.v18.i21.2730.

[116] Shen B, Kochhar G, Navaneethan U, et al. Role of interventional inflammatory bowel disease in the era of biologic therapy: a position statement from the Global Interventional IBD Group[J]. Gastrointest Endosc, 2019,89(2): 215-237. DOI: 10.1016/j.gie.2018.09.045.

[117] Bharadwaj S, Fleshner P, Shen B. Therapeutic armamentarium for stricturing Crohn′s disease: medical versus endoscopic versus surgical approaches[J]. Inflamm Bowel Dis, 2015,21(9): 2194-2213. DOI: 10.1097/MIB.0000000000000403.

[118] Atreja A, Aggarwal A, Dwivedi S, et al. Safety and efficacy of endoscopic dilation for primary and anastomotic Crohn′s disease strictures[J]. J Crohns Colitis, 2014, 8(5): 392-400. DOI: 10.1016/j.crohns.2013.10.001.

[119] Winder O, Fliss-Isakov N, Winder G, et al. Clinical outcomes of endoscopic balloon dilatation of intestinal strictures in patients with Crohn′s disease[J]. Medicine (Baltimore), 2019, 98(35):e16864. DOI: 10.1097/MD.0000000000016864.

[120] Bettenworth D, Gustavsson A, Atreja A, et al. A pooled analysis of efficacy, safety, and long-term outcome of endoscopic balloon dilation therapy for patients with stricturing Crohn′s disease[J]. Inflamm Bowel Dis, 2017,23(1): 133-142. DOI: 10.1097/MIB.0000000000000988.

[121] Lan N, Stocchi L, Delaney CP, et al. Endoscopic stricturotomy versus ileocolonic resection in the treatment of ileocolonic anastomotic strictures in Crohn′s disease[J]. Gastrointest Endosc, 2019,90(2):259-268. DOI: 10.1016/j.gie.2019.01.021.

[122] Rieder F, Latella G, Magro F, et al. European Crohn′s and colitis organisation topical review on prediction, diagnosis and management of fibrostenosing Crohn′s disease[J]. J Crohns Colitis, 2016,10(8):873-885. DOI: 10.1093/ecco-jcc/jjw055.

[123] Chen M, Shen B. Endoscopic therapy in Crohn′s disease: principle, preparation, and technique[J]. Inflamm Bowel Dis, 2015, 21(9): 2222-2240. DOI: 10.1097/MIB.0000000000000433.

[124] Lan N, Stocchi L, Ashburn JH, et al. Outcomes of endoscopic balloon dilation vs surgical resection for primary ileocolic strictures in patients with Crohn′s disease[J]. Clin Gastroenterol Hepatol, 2018,16(8):1260-1267. DOI: 10.1016/j.cgh.2018.02.035.

[125] Lan N, Shen B. Endoscopic stricturotomy versus balloon dilation in the treatment of anastomotic strictures in Crohn′s disease[J]. Inflamm Bowel Dis, 2018, 24(4): 897-907. DOI: 10.1093/ibd/izx085.

[126] Lan N, Shen B. Endoscopic stricturotomy with needle knife in the treatment of strictures from inflammatory bowel disease[J]. Inflamm Bowel Dis, 2017, 23(4): 502-513. DOI: 10.1097/MIB.0000000000001044.

[127] Chandan S, Dhindsa BS, Khan SR, et al. Endoscopic stenting in Crohn′s disease-related strictures: a systematic review and meta-analysis of outcomes[J]. Inflamm Bowel Dis, 2023,29(7): 1145-1152. DOI: 10.1093/ibd/izac153.

[128] Karstensen JG, Christensen KR, Brynskov J, et al. Biodegradable stents for the treatment of bowel strictures in Crohn′s disease: technical results and challenges[J]. Endosc Int Open, 2016,4(3):E296-300. DOI: 10.1055/s-0042-101940.

[129] Saritas U, Ustundag Y, Harmandar F. Precut sphincterotomy: a reliable salvage for difficult biliary cannulation[J]. World J Gastroenterol, 2013,19(1):1-7. DOI: 10.3748/wjg.v19.i1.1.

[130] Jürgens M, Brand S, Laubender RP, et al. The presence of fistulas and NOD2 homozygosity strongly predict intestinal stenosis in Crohn′s disease independent of the IL23R genotype [J]. J Gastroenterol, 2010, 45(7): 721-731. DOI: 10.1007/s00535-010-0231-7.

[131] Saxena P. Advanced endoscopic therapy in inflammatory bowel disease[J]. J Gastroenterol Hepatol, 2016, 31(Suppl 1): 33-34. DOI: 10.1111/jgh.13363.

[132] Kosmidis C, Anthimidis G. Emergency and elective surgery for small bowel Crohn′s disease[J]. Tech Coloproctol, 2011, 15(Suppl 1):S1-4. DOI: 10.1007/s10151-011-0728-y.

[133] Poritz LS, Gagliano GA, McLeod RS, et al. Surgical management of entero and colocutaneous fistulae in Crohn′s disease: 17 year′s experience[J]. Int J Colorectal Dis, 2004, 19(5): 481-485; discussion 486. DOI: 10.1007/s00384-004-0580-x.

[134] Shen B. Exploring endoscopic therapy for the treatment of Crohn′s disease-related fistula and abscess[J]. Gastrointest Endosc, 2017, 85(6): 1133-1143. DOI: 10.1016/j.gie.2017.01.025.

[135] de Parades V, Far HS, Etienney I, et al. Seton drainage and fibrin glue injection for complex anal fistulas[J]. Colorectal Dis, 2010,12(5):459-463. DOI: 10.1111/j.1463-1318.2009.01811.x.

中華醫學會雜誌社 Chinese Medical Association Publishing House 版权所有 违者必究

[136] Molendijk I, Bonsing BA, Roelofs H, et al. Allogeneic bone marrow-derived mesenchymal stromal cells promote healing of refractory perianal fistulas in patients with Crohn′s disease[J]. Gastroenterology, 2015, 149(4): 918-927. e6. DOI: 10.1053/j.gastro.2015.06.014.

[137] 马磊, 邢卉春. 粪菌移植临床应用规范及前景[J]. 中国医学前沿杂志(电子版), 2024, 16(1): 8-12. DOI: 10.12037/YXQY.2024.01-02.

[138] Moayyedi P, Surette MG, Kim PT, et al. Fecal microbiota transplantation induces remission in patients with active ulcerative colitis in a randomized controlled trial[J]. Gastroenterology, 2015, 149(1): 102-109. e6. DOI: 10.1053/j.gastro.2015.04.001.

[139] Caldeira LF, Borba HH, Tonin FS, et al. Fecal microbiota transplantation in inflammatory bowel disease patients: a systematic review and meta-analysis[J]. PLoS One, 2020,15(9): e0238910. DOI: 10.1371/journal.pone.0238910.

[140] Costello SP, Hughes PA, Waters O, et al. Effect of fecal microbiota transplantation on 8-week remission in patients with ulcerative colitis: a randomized clinical trial[J]. JAMA, 2019,321(2):156-164. DOI: 10.1001/jama.2018.20046.

[141] Melmed GY, Dubinsky MC, Rubin DT, et al. Utility of video capsule endoscopy for longitudinal monitoring of Crohn′s disease activity in the small bowel: a prospective study[J]. Gastrointest Endosc, 2018,88(6):947-955. e2. DOI: 10.1016/j.gie.2018.07.035.

[142] 中国炎症性肠病诊疗质控评估中心, 中华医学会消化病学分会炎症性肠病学组. 生物制剂治疗炎症性肠病专家建议意见[J]. 胃肠病学, 2022, 27(10): 601-614. DOI: 10.3969/j.issn.1008-7125.2022.10.005.

[143] Nguyen GC, Loftus EV, Hirano I, et al. American gastroenterological association institute guideline on the management of Crohn′s disease after surgical resection[J]. Gastroenterology, 2017, 152(1): 271-275. DOI: 10.1053/j.gastro.2016.10.038.

[144] Ungaro R, Mehandru S, Allen PB, et al. Ulcerative colitis[J]. Lancet, 2017, 389(10080): 1756-1770. DOI: 10.1016/S0140-6736(16)32126-2.

[145] Mark-Christensen A, Laurberg S, Haboubi N. Dysplasia in inflammatory bowel disease: historical review, critical histopathological analysis, and clinical implications[J]. Inflamm Bowel Dis, 2018,24(9):1895-1903. DOI: 10.1093/ibd/izy075.

[146] Lutgens MW, van Oijen MG, van der Heijden GJ, et al. Declining risk of colorectal cancer in inflammatory bowel disease: an updated meta-analysis of population-based cohort studies[J]. Inflamm Bowel Dis, 2013, 19(4): 789-799. DOI: 10.1097/MIB.0b013e31828029c0.

[147] Olén O, Erichsen R, Sachs MC, et al. Colorectal cancer in Crohn′s disease: a Scandinavian population-based cohort study[J]. Lancet Gastroenterol Hepatol, 2020, 5(5): 475-484. DOI: 10.1016/S2468-1253(20)30005-4.

[148] Duricova D, Pedersen N, Elkjaer M, et al. Overall and cause-specific mortality in Crohn′s disease: a meta-analysis of population-based studies[J]. Inflamm Bowel Dis, 2010, 16(2): 347-353. DOI: 10.1002/ibd.21007.

[149] Takamaru H, Yoshinaga S, Takisawa H, et al. Endoscopic ultrasonography miniature probe performance for depth diagnosis of early gastric cancer with suspected submucosal invasion[J]. Gut Liver, 2020, 14(5): 581-588. DOI: 10.5009/gnl19243.

[150] Tontini GE, Vecchi M, Neurath MF, et al. Advanced endoscopic imaging techniques in Crohn′s disease[J]. J Crohns Colitis, 2014, 8(4): 261-269. DOI: 10.1016/j.crohns.2013.09.004.

[151] Yao K, Anagnostopoulos GK, Ragunath K. Magnifying endoscopy for diagnosing and delineating early gastric cancer[J]. Endoscopy, 2009, 41(5): 462-467. DOI: 10.1055/s-0029-1214594.

[152] 汤泊夫, 年媛媛, 党彤. 激光共聚焦显微内镜在消化系统疾病中的应用进展[J]. 中华消化内镜杂志, 2022, 39(2): 164-168. DOI: 10.3760/cma.j.cn321463-20210301-00057.

[153] Gordon H, Biancone L, Fiorino G, et al. ECCO guidelines on inflammatory bowel disease and malignancies[J]. J Crohns Colitis, 2023,17(6):827-854. DOI: 10.1093/ecco-jcc/jjac187.

[154] Ibraheim H, Dhillon AS, Koumoutsos I, et al. Curriculum review: colorectal cancer surveillance and management of dysplasia in IBD[J]. Frontline Gastroenterol, 2018, 9(4): 271-277. DOI: 10.1136/flgastro-2017-100919.

[155] Laukoetter MG, Mennigen R, Hannig CM, et al. Intestinal cancer risk in Crohn′s disease: a meta-analysis[J]. J Gastrointest Surg, 2011, 15(4): 576-583. DOI: 10.1007/s11605-010-1402-9.

[156] Wan Q, Zhao R, Xia L, et al. Inflammatory bowel disease and risk of gastric, small bowel and colorectal cancer: a meta-analysis of 26 observational studies[J]. J Cancer Res Clin Oncol, 2021, 147(4): 1077-1087. DOI: 10.1007/s00432-020-03496-0.

[157] Shwaartz C, Munger JA, Deliz JR, et al. Fistula-associated anorectal cancer in the setting of Crohn′s disease[J]. Dis Colon Rectum, 2016, 59(12): 1168-1173. DOI: 10.1097/DCR.0000000000000700.

[158] Baars JE, Kuipers EJ, Dijkstra G, et al. Malignant transformation of perianal and enterocutaneous fistulas is rare: results of 17 years of follow-up from the Netherlands[J]. Scand J Gastroenterol, 2011, 46(3): 319-325. DOI: 10.3109/00365521.2010.536251.

中華醫學會雜誌社 Chinese Medical Association Publishing House 版权所有 违者必究