·指南与共识·

肝硬化门静脉高压症食管、胃底静脉曲张破裂出血诊治专家共识（2025 版）

中华医学会外科学分会脾及门静脉高压外科学组

通信作者：杨连粤，中南大学湘雅医院普通外科，长沙　410008，Email：lianyueyang@hotmail.com

【摘要】 门静脉高压症是一组由多种原因导致门静脉压力持续增高的综合征，其中肝硬化是最常见的原因。肝硬化门静脉高压症的主要病理生理学特征为门静脉血流受阻，导致门静脉压力升高及侧支循环开放。在肝硬化门静脉高压症的诸多临床表现中，食管和胃底静脉曲张破裂出血最为紧急，且具有较高的病死率。为了规范肝硬化门静脉高压症食管、胃底静脉曲张破裂出血的诊断与治疗流程，中华医学会外科学分会脾及门静脉高压外科学组组织多学科专家，修订并形成《肝硬化门静脉高压症食管、胃底静脉曲张破裂出血诊治专家共识（2025 版）》。该共识旨在通过整合最新的研究成果和临床经验，为临床医师提供科学、实用的诊疗建议，帮助其制订最佳治疗方案，提高患者的治疗效果和生命质量。

【关键词】 肝硬化；　门静脉高压症；　食管和胃静脉曲张；　出血；　专家共识

Expert consensus on the diagnosis and treatment of esophageal and gastric variceal rupture bleeding in cirrhotic portal hypertension (2025 edition)

Chinese Society of Spleen and Portal Hypertension Surgery, Chinese Society of Surgery, Chinese Medical Association

Corresponding author: Yang Lianyue, Department of General Surgery, Xiangya Hospital of Central South University, Changsha 410008, China, Email: lianyueyang@hotmail.com

【**Abstract**】 Portal hypertension is a syndrome caused by various factors leading to sustained increased pressure in the portal vein, with cirrhosis being the most common cause. The primary pathophysiological feature of cirrhotic portal hypertension is the obstruction of portal blood flow, resulting in elevated portal pressure and the opening of collateral circulation. Among the many clinical manifestations of cirrhotic portal hypertension, esophageal and gastric variceal rupture bleeding is the most urgent and carries a high mortality rate. To standardize the diagnosis and treatment process for esophageal and gastric variceal rupture bleeding in cirrhotic portal hypertension, the Chinese Society of Spleen and Portal Hypertension Surgery, Chinese Society of Surgery, Chinese Medical Association organized multidisciplinary experts to revise and form the *Expert Consensus on the Diagnosis and Treatment of Esophageal and Gastric Variceal Rupture Bleeding in Cirrhotic Portal Hypertension (2025 Edition)*. This consensus aims to integrate the latest research findings and clinical experience to provide clinicians with scientific and practical diagnostic and treatment recommendations, helping them develop optimal treatment plans to improve patient outcomes and quality of life.

【**Key words**】 Cirrhosis;　Portal hypertension;　Esophageal and gastric varices;　Bleeding;　Expert consensus

DOI：10.3760/cma.j.cn115610-20241228-00590

收稿日期　2024-12-28

引用本文：中华医学会外科学分会脾及门静脉高压外科学组. 肝硬化门静脉高压症食管、胃底静脉曲张破裂出血诊治专家共识（2025 版）[J]. 中华消化外科杂志, 2025, 24(3): 271-280. DOI: 10.3760/cma.j.cn115610-20241228-00590.

中华医学会杂志社 Chinese Medical Association Publishing House　版权所有　违者必究

为了规范肝硬化门静脉高压症食管、胃底静脉曲张破裂出血的临床诊断与治疗，中华医学会外科学分会脾及门静脉高压外科学组组织相关专家相继编制、发布了2015年版及2019年版《肝硬化门静脉高压症食管、胃底静脉曲张破裂出血诊治专家共识》[1-2]，为该病的临床诊断和治疗提供了基本规范。在过去5年中，肝硬化门静脉高压症的诊断与治疗，特别是食管和胃底静脉曲张破裂出血的管理，已取得了显著进展。同时，我们在临床实践中也深刻地认识到，采用欧美国家相关的门静脉高压症诊疗共识与指南指导我国门静脉高压症的诊疗存在明显局限性，并不完全符合我国的临床实际。基于此背景，我们再次成立了包括多学科专家在内的工作组，对2019版共识进行修订和更新，编制《肝硬化门静脉高压症食管、胃底静脉曲张破裂出血诊治专家共识（2025版）》（以下简称本共识），旨在整合最新的研究成果、临床经验和循证医学证据，进一步提高诊疗方案的科学性与实用性，为临床医师提供更加全面、合理与规范的肝硬化门静脉高压症食管、胃底静脉曲张破裂出血的临床诊断和治疗建议。

一、方法学

（一）目标人群与使用者

本共识适用于所有肝硬化门静脉高压症患者，尤其是食管、胃底静脉曲张破裂出血的患者。共识的使用者包括但不限于外科医师、消化内科医师、介入科医师、肝移植科医师及从事肝硬化、门静脉高压症管理的相关医务人员。

（二）制订工作组

本共识由中华医学会外科学分会脾及门静脉高压外科学组组织制订。专家组成员涵盖多个学科，以确保内容的全面性与科学性。具体分组情况包括：（1）临床专家组：由资深的外科医师、肝病科医师和肝移植科医师组成，负责提出并讨论具体的诊断标准和治疗方案。（2）循证医学专家组：负责文献检索、证据筛选与评估，为共识内容提供证据支持。（3）多学科协作组：包括外科、急诊科、肝移植科、影像科等领域的资深医师，共同讨论和整合各学科的意见，以确保共识的科学性和临床适用性。

（三）循证医学证据的检索

在本共识的制订过程中，专家组使用了PubMed、Embase、Cochrane Library和中国知网等多个数据库进行文献检索。检索的时间范围为2005年1月至2024年1月。使用英文检索词“portal hypertension”“esophageal varices”“gastroesophageal varices rupture”“liver cirrhosis”“esophageal varices bleeding”“gastric varices”“splenomegaly”“endoscopic treatment”“portal pressure”及中文检索词“门静脉高压”“食管静脉曲张”“食管胃底静脉曲张破裂”“肝硬化”“食管静脉曲张出血”“胃底静脉曲张”“脾肿大”“内镜治疗”“门静脉压力”等相关词汇作为检索词。

文献的纳入标准：经同行评审的临床研究、RCT研究、系统综述和荟萃分析。排除标准：质量较差的研究、样本量过小的研究。

文献质量按照牛津循证医学中心分级2011版进行分级[3]，结合推荐与评价分析系统对证据质量进行进一步调整和优化。

（四）证据质量评价

根据推荐评估、制定与评价的分级系统，本共识对文献的证据质量进行了分级：高质量证据（1级）指多数研究结果一致，偏倚风险低，且研究设计严谨的研究；中等质量证据（2级）指虽然研究结果存在一定偏倚，但整体证据仍具有参考价值的研究；低质量证据（3级）指研究存在较大偏倚或其他问题，证据可靠性较低的研究。

每项推荐意见的证据等级取决于证据的质量、临床重要性及患者的预期利益和风险。

（五）达成专家共识的方法

为确保共识内容的科学性和权威性，工作组采用了德尔菲法与专家讨论来达成共识意见。所有推荐意见经过至少两轮的专家讨论与反馈，确保每项推荐意见能获得广泛的支持。

二、门静脉高压症的诊断标准

门静脉高压症是由门静脉压力持续增高所引起的一组临床综合征。多数患者由肝硬化所致，少数患者继发于门静脉主干、肝静脉梗阻或原因不明。其中有临床意义的门静脉高压（clinically significant portal hypertension，CSPH）指门静脉压力升高至引起并发症的程度，此时患者可能出现食管胃底静脉曲张、腹水等，并伴有较高的肝硬化失代偿风险[4-5]。通常基于病史、临床症状、体征与肝功能状况，再结合内镜检查显示食管、胃底静脉曲张，即可明确作出肝硬化门静脉高压症的诊断。而对于CSPH的识别，传统的非侵入性临床检查方法，如超声、CT和MRI等虽具有一定作用，但存在精度不足、定量能力有限及适用范围受限等局限性。目前，通过瞬时弹性成像或磁共振弹性成像进行肝脏

中华医学会杂志社 Chinese Medical Association Publishing House 版权所有 违者必究

硬度测量(liver stiffness measurement，LSM)，并结合PLT计数，是诊断CSPH最有效的非侵入性检查方法[6]。虽然国际上部分指南或共识将肝静脉压力梯度列为门静脉高压症诊断的“金标准”，但因其操作复杂，费用高，本共识不建议将其用于门静脉高压的常规临床诊断。

推荐意见1：满足以下条件之一即可诊断CSPH：(1)肝硬化失代偿：如出现大量腹水、静脉曲张破裂出血或严重的肝性脑病。(2)超声、CT或MRI检查结果提示门体静脉侧支循环形成。(3)内镜检查结果提示存在食管、胃底静脉曲张。(4)LSM>25 kPa，或LSM为20~25 kPa且PLT计数<150×10⁹/L，或LSM为15~20 kPa且PLT计数<110×10⁹/L[6-9]（证据等级：2级）。

三、食管、胃底静脉曲张破裂出血的预测

在临床上，约50%的门静脉高压症患者出现食管、胃底静脉曲张，是否出现该症状与肝功能损害的严重程度相关。肝功能Child-Pugh分级A级的患者仅40%有静脉曲张，C级患者的这一比例则为85%。一般情况下，静脉曲张破裂出血的发生率为5%~15%。肝脏疾病的严重程度、内镜下曲张静脉的范围与程度及红色征的范围是食管、胃底静脉曲张破裂出血的主要相关因素[10]。

对于急性食管、胃底静脉曲张破裂出血患者，6周内病死率是评估治疗效果的主要终点指标[11]。终末期肝病模型(model for end-stage liver disease，MELD)评分是评估出现急性食管、胃底静脉曲张破裂出血的门静脉高压症患者6周内病死率的独立指标，评分越高提示死亡风险越高[12]。因此，可利用MELD评分预测患者的预后。

推荐意见2：肝脏疾病的严重程度及内镜下食管和胃底曲张静脉的范围、程度及红色征的范围是门静脉高压症患者发生出血的主要相关因素（证据等级：2级）。

推荐意见3：6周内病死率是急性食管、胃底静脉曲张破裂出血治疗效果的评估指标，通过MELD评分可预测患者的预后（证据等级：2级）。

四、食管、胃底静脉曲张和破裂出血的诊断与监测

并非肝硬化合并的上消化道出血均由食管、胃底静脉曲张破裂导致。消化性溃疡和门静脉高压性胃病也可能导致出血。食管、胃底静脉曲张破裂出血可由食管胃十二指肠镜检查诊断。当内镜检查发现下列任一情况时，即可诊断食管、胃底静脉曲张破裂出血：(1)静脉曲张并有活动性出血。(2)曲张静脉上覆有“白色乳头”。(3)曲张静脉上覆有血凝块或无其他潜在出血原因的静脉曲张。

对于LSM<20 kPa且PLT计数>150×10⁹/L的患者可不行内镜筛查[11]，但建议每年复查LSM和PLT计数[13-14]。对于无法行LSM监测和LSM≥20 kPa或PLT计数≤150×10⁹/L的肝硬化患者，应进行内镜检查监测以识别CSPH(图1)。

推荐意见4：对于LSM<20 kPa且PLT计数>150×10⁹/L的肝硬化患者可不行内镜筛查，但建议每年复查LSM和PLT计数（证据等级：1级）。

推荐意见5：将食管胃十二指肠镜检查作为食管、胃底静脉曲张的诊断方法，检查频率如下：(1)对于内镜筛查无静脉曲张的代偿期肝硬化患者，建议每2~3年复查内镜。(2)对于内镜筛查存在轻度静脉曲张的代偿期肝硬化患者，建议每1~2年复查

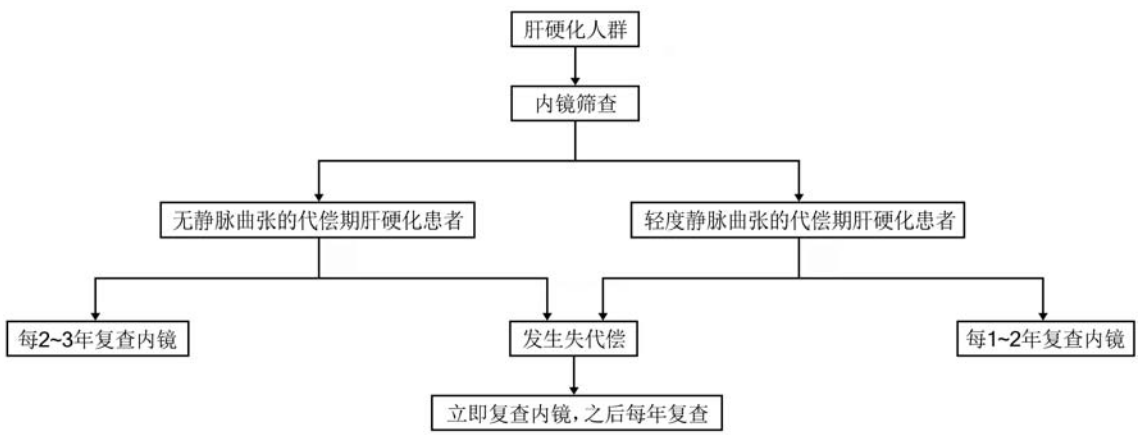

注：肝脏硬度测量<20 kPa且血小板计数>150×10⁹/L的患者可免予内镜检查，但需每年监测肝脏硬度测量和血小板计数

图1　肝硬化人群的食管胃十二指肠镜检查监测流程图

中华医学会杂志社 Chinese Medical Association Publishing House 版权所有 违者必究

内镜。(3)对于无静脉曲张或存在轻度静脉曲张的代偿期肝硬化患者,如发生失代偿,应立即复查内镜(证据等级:2级)。

五、食管、胃底静脉曲张破裂出血的预防和处理建议

(一)食管、胃底曲张静脉发生进展和破裂出血的预防

1.无CSPH的代偿期肝硬化患者(一级患者):在肝硬化代偿期且无CSPH的情况下,不建议使用非选择性β受体阻滞剂(nonselective beta-blockers,NSBB)。在此阶段给予NSBB治疗并不能降低食管、胃底静脉曲张的发生率,以及降低静脉曲张破裂出血或临床失代偿的发生率[4,15]。一级患者的肝脏主要处于纤维化阶段,尚有逆转可能[16-17]。治疗应围绕消除致病因素进行(如使用他汀类药物行抗纤维化治疗)[18-20]。建议合理安排饮食、禁酒、进行规律运动和保持体质量在正常范围,以预防或延缓肝硬化及其相关并发症的出现。对于有HBV或HCV感染的患者,应给予抗病毒治疗以防止疾病恶化,预防肝硬化、肝癌等的发生。

2.有CSPH但无食管、胃底静脉曲张的肝硬化代偿期患者(二级患者):除定期行影像学检查外,还应定期行内镜检查。其中存在持续肝功能异常的患者,应每2年复查内镜1次;若无肝功能异常且病因已得到控制(如通过抗病毒治疗、禁酒等),可每3年复查内镜1次。无静脉曲张或存在轻度静脉曲张的代偿期肝硬化患者,一旦发生失代偿,应立即行内镜检查,并每年复查1次[6]。对于二级患者,除针对病因治疗之外,可考虑使用NSBB预防失代偿的发生。有临床研究结果表明,接受NSBB治疗患者发生肝硬化失代偿的风险明显降低[21-23]。但合并有哮喘、严重心脏传导阻滞和窦性心动过缓等是使用NSBB的禁忌证。

3.CSPH合并食管、胃底静脉曲张的肝硬化代偿期患者(三级患者):建议针对病因行NSBB治疗[24-25]。如患者有NSBB使用禁忌证,可行内镜下食管曲张静脉套扎术(endoscopic variceal ligation,EVL)治疗,间隔2~4周再次复查并治疗,直至消除食管的曲张静脉;之后应每6~12个月通过内镜复查1次[26-27]。RCT研究结果显示,NSBB联合EVL与单独应用EVL比较,治疗效果相当但不良反应更多,故不推荐NSBB联合EVL治疗[28]。三级患者接受经颈静脉肝内门体分流术(transjugular intrahepatic portosystemic shunt,TIPS)会导致肝性脑病发生率及病死率增加,故不推荐[29]。

相比于普萘洛尔,卡维地洛在低剂量下即可发挥临床效用,且不需要根据静息心率进行剂量调整。卡维地洛具有可有效地降低门静脉压力[30-31],患者耐受性好,给药方式简单,可预防腹水,并有一定生存优势等优点[32],是目前治疗门静脉高压的首选药物。

推荐意见6:对于一级患者,建议使用他汀类药物进行抗纤维化治疗,不推荐使用NSBB。治疗目标是预防CSPH与失代偿的发生(证据等级:3级)。

推荐意见7:对于一级患者,应合理安排饮食;合并病毒性肝炎的患者应接受正规的抗病毒治疗,以免肝硬化程度进一步发展(证据等级:1级)。

推荐意见8:对于二级患者,除针对病因治疗外,可给予NSBB治疗,预防肝硬化失代偿的发生。但应注意NSBB的使用禁忌证(证据等级:2级)。

推荐意见9:对于三级患者,建议采用病因治疗及NSBB治疗。存在NSBB使用禁忌证时,可采用EVL治疗。治疗目标是预防首次出血的发生(证据等级:2级)。

推荐意见10:NSBB药物首选卡维地洛(证据等级:2级)。

(二)急性活动性出血的治疗(四级患者)

急性活动性出血的定义[33]:(1)内镜下可见食管、胃底静脉曲张破裂,有活动性出血。(2)食管、胃底静脉曲张的患者出现上消化道出血(呕血、黑便,严重者伴有出血性休克),同时排除其他原因导致的出血。治疗手段包括以下几种(图2)。

1.复苏和药物治疗:(1)立即建立通畅的静脉输液通路,确保液体与血液的快速输注以及血管活性药物的给予,维持血流动力学稳定。(2)气道管理。复苏的初步措施包括立即建立静脉通路并评估气道,检查和确认患者的呼吸道是否通畅,确保患者在内镜检查或其他医疗操作过程中能够维持呼吸道通畅,避免因误吸或气道阻塞导致的进一步并发症。对于有意识状态改变或存在误吸风险的患者,应在内镜检查前进行气管插管,并在术后经评估后尽早拔管[34]。(3)补充血容量。通过快速输血输液补充有效循环血量,以期达到以下临床标准:①收缩压稳定在90~120 mmHg(1 mmHg=0.133 kPa);②脉搏<100次/min;③尿量>40 mL/h;④神志清楚

中华医学会杂志社 Chinese Medical Association Publishing House 版权所有 违者必究

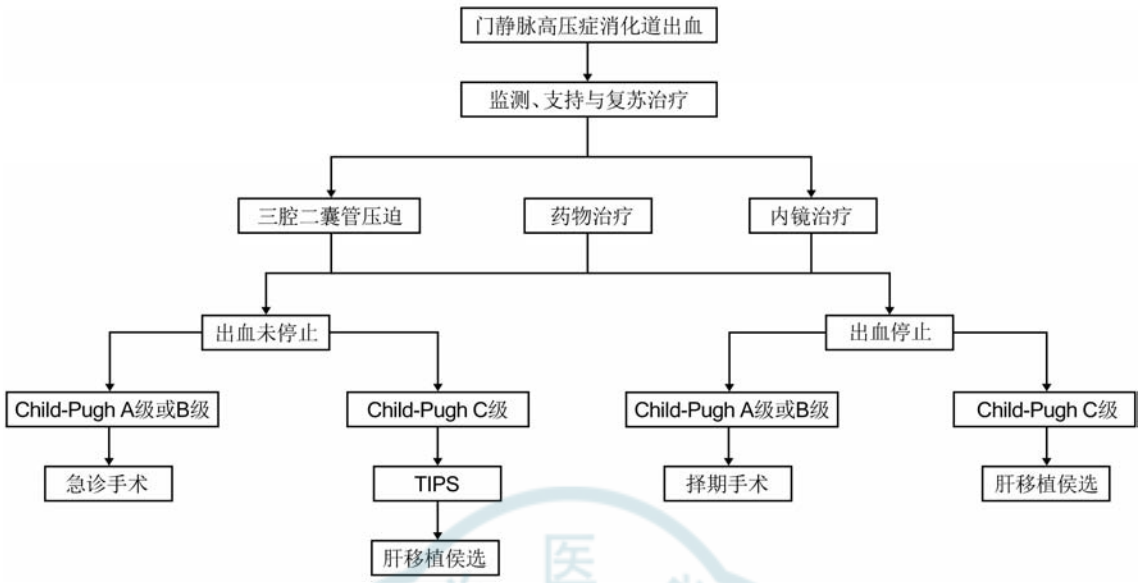

注：TIPS为经颈静脉肝内门体分流术

图2　门静脉高压症食管、胃底静脉曲张破裂急性出血的治疗流程图

或好转；⑤全身情况明显改善，无明显脱水征。建议输注浓缩RBC，维持Hb在70 g/L左右。(4)使用生长抑素及其类似物(如奥曲肽)：可降低门静脉压力和侧支循环的血流量，建议持续应用2~5 d[35]。八肽生长抑素首次静脉推注50 μg，然后以50 μg/h持续静脉滴注；十四肽生长抑素首剂量250 μg静脉推注后，持续进行250 μg/h静脉滴注，严重者可予500 μg/h静脉滴注。(5)使用抗菌药物：发生大出血时和临床介入操作治疗前后可考虑给予抗菌药物。一旦出血得到控制且无活动性感染时，即可停用抗菌药物。

2. 三腔二囊管压迫止血：气囊压迫能有效地控制食管、胃底静脉曲张破裂出血，是一种操作简便、经济有效的治疗手段。其缺点是再出血发生率较高，需与药物、内镜治疗联合使用。气囊压迫的常见并发症包括吸入性肺炎、气管阻塞及食管、胃底黏膜因压迫坏死再出血等。临床上应根据病情每8~24 h气囊放气1次。若出血得到控制，拔管时须先将气囊放气，之后观察24 h，若无活动性出血再拔管。

3. 内镜治疗：内镜治疗包括EVL、注射食管曲张静脉硬化剂(endoscopic injection sclerosis，EIS)和使用组织黏合剂等，为食管、胃底静脉曲张破裂急性出血的一线疗法，操作简便，疗效较为确切。食管、胃底静脉曲张破裂急性出血时应首选EVL，并联合生长抑素类药物治疗。两者联用疗效更佳，且并发症更少。(1)EVL和EIS治疗。①适应证：急性食管静脉曲张破裂出血；手术治疗后再次出现食管静脉曲张；中、重度食管静脉曲张虽无出血，但有出血倾向者；有食管静脉曲张破裂出血史。②禁忌证：有上消化道内镜检查禁忌证；出血性休克未纠正；肝性脑病≥Ⅱ期；过于粗大或细小的静脉曲张。③疗程：首次EVL后间隔2~4周可行第2次EVL[36]；EIS每次间隔时间为1周，一般需行3~5次治疗。这两种治疗的期望目标是食管静脉曲张消失或基本消失。④随访：建议疗程结束后1个月复查胃镜，此后每隔6~12个月复查1次胃镜。(2)组织黏合剂治疗。①适应证：急性胃底静脉曲张出血；胃静脉曲张有红色征或表面糜烂且有出血史。②方法："三明治"夹心法。黏合剂用量应根据胃底曲张静脉的粗细进行估计，力求将曲张静脉一次性闭塞。

需要指出，EVL治疗存在的主要问题是反复再出血的发生率较高；而EIS和组织黏合剂治疗的最大弊端是会增加之后贲门周围血管离断术(断流术)或肝移植术的手术难度。

4. 介入治疗：TIPS能迅速降低门静脉压力，达到治疗作用[37]。相对于外科手术治疗而言，其具有创伤相对小、并发症发生率低等优点。(1)适应证：食管、胃底静脉曲张破裂出血经药物和内镜治疗效果不佳者；外科手术后曲张静脉再次破裂出血者；肝移植等待过程中发生静脉曲张破裂出血者。(2)禁忌证：肝功能Child-Pugh评分>12分；MELD评分>18分；APACHE Ⅱ评分>20分及处于不可逆的休克状态；右心功能衰竭、中心静脉压>15 mmHg；无法

中华医学会杂志社 Chinese Medical Association Publishing House 版权所有 违者必究

控制的肝性脑病；合并肝内和全身感染性疾病。

5. 手术治疗：临床上约有 20% 的患者通过上述治疗后出血仍不能控制，或出血停止后 24 h 内再次出血。因此，对于经规范内科治疗无效且有手术适应证者，应积极进行手术治疗。手术方法首选贲门周围血管离断术（断流术）[1-2,38-39]。具体手术适应证包括：（1）反复大量出血，经过规范的内科治疗（包括药物、内镜下止血、放置三腔二囊管等）仍无法有效控制出血。（2）介入治疗（如 TIPS 等）无效。（3）虽经治疗出血暂时得到控制，但在 24 h 内再次发生大出血。（4）患者血流动力学不稳定，出现持续的血压降低、心率加快，循环系统已受到明显影响。（5）对输血的需求量大，在短时间内需要大量输血（如超过 4 U 的红细胞悬液）以维持 Hb 水平，但出血仍无法有效控制。（6）影像学或内镜检查提示有高风险病变：如肝硬化导致的重度食管胃底静脉曲张、胃肠道穿孔或动脉瘤破裂等，这些病变具有极高的再出血风险，且常规治疗难以长期控制。此时若患者肝功能为 Child-Pugh 分级 A 级或 B 级，且无肝性脑病和重要器官功能不全，应积极选择外科手术治疗。

需特别指出，在不具备内镜治疗或 TIPS 条件的基层医疗单位，患者经内科规范治疗无效且有手术指征时，为挽救患者的生命，建议行急诊手术治疗。

6. 其他治疗：一旦出血得到控制、血流动力学稳定后，应尽早行增强 CT 或 MRI 检查，以评估有无门静脉血栓或肿瘤，并开始给予口服营养支持[40]。待患者耐受口服营养后，可给予 NSBB 治疗，并停用血管活性药物。对于急性出血的患者，应口服乳果糖或灌肠，以清除胃肠道积血，预防肝性脑病的发生[41-42]。

推荐意见 11：对于食管、胃底静脉曲张破裂急性出血的患者，应给予液体复苏，快速输血输液补充有效循环血量，并保证气道通畅，同时应用生长抑素类药物 2~5 d 以降低门静脉压力（证据等级：1 级）。

推荐意见 12：实施内镜治疗可有效预防或控制食管、胃底静脉曲张破裂出血，应尽可能使食管静脉曲张消失或减轻以防止其再出血（证据等级：2 级）。

推荐意见 13：对于药物治疗无效或无法行有效内镜治疗的出血，可采用三腔二囊管压迫止血（证据等级：2 级）。

推荐意见 14：TIPS 可用于食管、胃底静脉曲张破裂大出血的治疗，适用于肝功能 Child-Pugh 分级为 B、C 级的高危再出血患者（证据等级：1 级）。

推荐意见 15：当出血得到控制、血流动力学稳定后，应尽早完善影像学检查，并给予口服营养支持。口服乳果糖或灌肠可清除胃肠道积血，预防肝性脑病的发生（证据等级：2 级）。

推荐意见 16：对于上述治疗无效且有手术适应证者，应积极行手术治疗（证据等级：2 级）。

推荐意见 17：在不具备内镜治疗或行 TIPS 条件的基层医疗单位，对于内科规范治疗无效且有手术指征者，为挽救患者生命应行急诊手术治疗（证据等级：1 级）。

（三）预防再出血（五、六级患者）

首次出血后的前 6 周是再出血的高发期[43]。因此，建议在首次出血控制后即开始二级预防。

1. 药物和内镜治疗：建议采用 NSBB、EVL、EIS 或药物与内镜联合应用[34]。治疗时机选择在食管、胃底静脉曲张破裂出血得到控制后的 1 周内。生长抑素类药物能降低门静脉压力，可考虑使用。

2. 介入治疗：TIPS 是二级预防的有效治疗手段，术后分流道 1 年通畅率>80%，同时行胃冠状静脉栓塞能显著提高食管、胃底静脉曲张破裂出血的治疗效果。TIPS 与 EVL+NSBB 比较可降低再出血发生率，但不能提高患者的生存率，且术后肝性脑病发生率较高[44]。覆膜支架的临床应用能降低 TIPS 术后再狭窄及血栓形成的发生率，有助于提高远期效果[45]。TIPS 预防 6 个月内再出血的有效率为 85%~90%，预防 6 个月至 1 年再出血的有效率为 70%~85%，预防 1~2 年再出血的有效率为 45%~70%，优于内镜的治疗效果。

3. 手术治疗：对于反复出血的患者，若无显著黄疸、大量腹水、肝性昏迷、严重凝血功能障碍和严重低蛋白血症，且肝功能 Child-Pugh 分级为 A 级或 B 级，应考虑施行手术治疗。

推荐意见 18：联合 EVL 和 NSBB 治疗是减少再出血风险的核心方法（证据等级：2 级）。

推荐意见 19：在特定条件下，TIPS 是二级预防的有效治疗手段（证据等级：1 级）。

推荐意见 20：对于反复出血的患者，有手术适应证者应积极行手术治疗（证据等级：1 级）。

中华医学会杂志社 Chinese Medical Association Publishing House　版权所有　违者必究

（四）外科手术的选择

尽管药物和内镜治疗在控制门静脉高压症消化道出血方面已取得显著进步，但仍无法完全取代外科手术治疗的作用。特别对于内科和介入治疗无效、反复再出血、不适合内镜治疗和TIPS治疗者，或两者治疗失败的门静脉高压症合并食管、胃底静脉曲张破裂出血患者[36,46]，外科手术仍具有不可替代的作用[46-47]。外科手术的主要适应证包括（1）门静脉高压合并巨脾和（或）脾功能亢进，EVL与TIPS治疗均无法处理者。（2）急诊内镜或长期反复内镜治疗失败再出血者。（3）不适合行EVL和TIPS治疗或治疗失败者。（4）部分胃底静脉曲张或门静脉高压性胃病患者[46]。目前已形成外科治疗与内镜治疗、TIPS治疗长期共存，协同发展，相辅相成，相得益彰的治疗格局，从而使患者的临床获益最大化[46-47]。因此，对于肝功能Child-Pugh分级为A级或B级的门静脉高压症合并食管、胃底静脉曲张破裂出血患者，若药物和内镜治疗无效，手术治疗是其重要的治疗方法，能有效控制出血，避免再次大出血及相关并发症的发生[37]，手术疗效确切。

推荐意见21：外科手术在治疗门静脉高压症合并食管、胃底静脉曲张破裂出血方面仍具有不可替代的作用，特别对于不适合内科和介入治疗，或两者治疗效果不佳及治疗失败的患者（证据等级：3级）。

外科手术前需行超声、CT血管成像和（或）磁共振门静脉系统成像检查，以了解肝硬化程度、肝脏大小、肝动脉和脾动脉直径、门静脉和脾静脉直径、入肝血流量，以及侧支血管的部位、直径及其范围、自然分流的静脉血管等。对肝脏和门静脉系统解剖结构及血流动力学状况进行评估，有助于指导手术方式的选择。

1. 贲门周围血管离断术：贲门周围血管离断术是通过手术的方法离断门-奇静脉间的异常血流，以达到控制肝硬化门静脉高压症食管、胃底静脉曲张破裂出血的目的。其5年和10年总生存率分别为91.4%和70.7%，5年和10年再出血发生率分别为6.2%和13.3%。无论开腹还是腹腔镜下的贲门周围血管离断术均是治疗门静脉高压症及其并发症有效方法。腹腔镜下贲门周围血管离断术已在临床较普遍开展，相比于传统开腹手术，具有安全有效、损伤小、术中出血量少、术后并发症发生率低、患者术后恢复快等优势，值得临床推广应用[48]。若术中完成断流后再序贯EVL，能更有效地降低术后再出血发生率。大量的临床实践证明，接受贲门周围离断术的患者，其术后肝功能可有明显改善。其原因是断流术后可使门静脉向肝血流明显增加，进而促进肝硬化患者肝功能的再代偿。即便在首次EVL能有效控制出血的情况下，贲门周围血管离断术仍可作为一个可选的择期治疗方法。

2. 分流手术：分流手术现已较少应用，国际上偶见报道[49]。分流手术种类繁多，若选用，以限制性或选择性分流为宜，可降低术后肝性脑病的发生率。限制性分流术包括限制性门腔静脉分流术、肠腔静脉侧侧分流术和传统脾肾静脉分流术等；选择性分流包括远端脾肾静脉分流术、远端脾腔静脉分流术和冠腔分流术。这两类手术方式可使90%的患者再出血得到有效控制，同时可降低术后肝性脑病及肝功能衰竭的发生率[50]。

3. 肝移植：肝移植是目前治愈终末期肝硬化门静脉高压症的唯一方法。主要适应证是伴有食管、胃底静脉曲张破裂出血的肝功能失代偿患者，具体包括（1）反复上消化道大出血经内科、外科或介入治疗无效者。（2）存在无法纠正的凝血功能障碍。（3）肝性脑病。禁忌证：（1）在肝硬化的基础上出现进行性肝功能衰竭、深度昏迷。（2）严重脑水肿、脑疝形成、颅内压>54 cmH_2O（1 cmH_2O=0.098 kPa）。（3）心、肺功能严重受损。

推荐意见22：建议有条件的医院开展腹腔镜下贲门周围血管离断术。但对于巨脾或脾脏周围存在广泛粘连的患者，微创入路手术需慎重选择，建议采用开腹手术[50]（证据等级：3级）。

推荐意见23：对于伴有食管、胃底静脉曲张破裂出血的肝功能严重失代偿患者，可考虑行肝移植治疗（证据等级：1级）。

六、多学科诊疗模式的价值和推广

肝硬化门静脉高压症食管、胃底静脉曲张破裂出血是非常复杂的临床问题，需要消化内科、普通外科、器官移植科、超声影像科、放射影像科及放射介入科等多个学科的协作。多学科诊疗模式能有效整合各科室的专业特点与技术优势，为患者提供规范化、个体化的诊疗方案。特别对于存在危险因素的患者，治疗前进行多学科讨论可对患者进行多角度、多维度的全面评估。危险因素主要包括晚期肝硬化、合并多器官功能不全、反复上消化道出血、难治性腹水等严重并发症。多学科讨论可综合考

中华医学会杂志社 Chinese Medical Association Publishing House 版权所有 违者必究

虑患者的病因、病程、肝功能分级、合并症、多器官功能状态等情况，以制订更加规范合理的个体化治疗方案。更为重要的是，多学科诊疗模式不仅能通过多学科讨论，帮助临床医师甄别出真正需要进行外科手术的患者，避免不必要的手术干预，亦能帮助确定适合药物或介入治疗的患者，为患者提供更加科学合理的临床治疗路径。因此，推动多学科诊疗模式的广泛应用，特别是针对具有危险因素的患者进行常规性多学科讨论，是规范肝硬化门静脉高压症治疗的重要途径。鼓励各医疗机构积极开展这一模式，为患者提供更优质的医疗服务。

推荐意见 24：建议有条件的医院开展多学科诊疗模式（证据等级：2 级）。

过去的 5 年中，有关门静脉高压症诊治的新技术、新方法，包括影像学评估、内镜治疗、药物治疗及介入治疗等方面业已取得了明显的进步。临床实践充分证明，完全采用与照搬国际相关的门静脉高压症治疗共识或指南用来指导我国的门静脉高压的诊断与治疗，并不完全符合我国的临床实际与国情。现发布的 2025 版共识旨在整合最新的研究成果和临床经验，形成符合我国肝硬化门静脉高压症食管、胃底静脉曲张破裂出血临床诊治专家共识，为我国临床医师提供更科学、更实用的指导原则。我们强调多学科诊疗模式的重要性，倡导采用最新的诊断和治疗技术以提高患者的治疗效果和生命质量。同时，我们也深刻认识到这些技术在应用中的挑战，并倡导在具备丰富经验和高容量的中心推广使用。我们鼓励各级医院和科研机构针对门静脉高压症外科治疗开展高质量临床研究与临床试验。通过多中心的临床 RCT，为未来的治疗策略提供高质量的循证医学依据。

《肝硬化门静脉高压症食管、胃底静脉曲张破裂出血诊治专家共识（2025 版）》编审委员会成员

编委会负责人：

杨连粤　中南大学湘雅医院

编委会成员（按姓氏汉语拼音排序）：

白雪莉　浙江大学医学院附属第一医院
毕　伟　大连医科大学附属第一医院
别　平　重庆医科大学附属第三医院
曹　宏　吉林大学中日联谊医院
陈　皓　上海交通大学医学院附属瑞金医院
陈　雷　北京大学人民医院
陈进宏　复旦大学附属华山医院
褚海波　同济大学附属东方医院胶州医院
崔云甫　哈尔滨医科大学附属第二医院
党晓卫　郑州大学第一附属医院
韩　玥　中国医学科学院肿瘤医院
郎　韧　首都医科大学附属北京朝阳医院
李志伟　深圳市第三人民医院
李宗芳　西安交通大学第二附属医院
梁　霄　浙江大学医学院附属邵逸夫医院
刘　昌　西安交通大学第二附属医院
刘付宝　安徽医科大学第一附属医院
刘洪泓　北京协和医院
刘建华　河北医科大学第二医院
娄　诚　天津市第三中心医院
鲁建国　空军军医大学唐都医院
梅　斌　华中科技大学同济医学院附属同济医院
乔海泉　哈尔滨医科大学附属第一医院
宋少伟　中国医科大学附属第一医院
汤朝晖　上海交通大学医学院附属新华医院
万赤丹　华中科技大学同济医学院附属协和医院
汪　谦　中山大学附属第一医院
王　捷　中山大学孙逸仙纪念医院
王维民　北京大学第一医院
王英超　吉林大学第一医院
文天夫　四川大学华西医院
吴峻立　江苏省人民医院
吴力群　青岛大学附属医院
许瑞云　中山大学附属第三医院
杨连粤　中南大学湘雅医院
杨永生　吉林大学第二医院
杨诏旭　空军军医大学西京医院
喻　超　贵州医科大学附属医院
张　峰　哈尔滨医科大学附属第五人民医院
张万星　河北省人民医院
周光文　上海交通大学医学院附属第六人民医院

特邀专家：

张佳林　中国医科大学附属第一医院
王卫东　南方医科大学附属顺德医院
田明国　宁夏回族自治区人民医院
李　涛　北京应急总医院

执笔专家：

白雪莉　浙江大学医学院附属第一医院
杨连粤　中南大学湘雅医院

编写秘书：

沈艺南　浙江大学医学院附属第一医院

利益冲突　本共识的编写工作得到了山德士（中国）制药有限公司的支持；所有参与共识编写的专家声明，在撰写共识内容和推荐意见时，严格遵循学术独立、公正无私的原则，以保证本共识完全基于科学证据、临床实践和相关领域的最佳标准。所有作者声明不存在利益冲突

中华医学会杂志社 Chinese Medical Association Publishing House　版权所有　违者必究

参 考 文 献

[1] 中华医学会外科学分会门静脉高压学组. 肝硬化门静脉高压症食管、胃底静脉曲张破裂出血的诊治共识(2015 版)[J]. 中华外科杂志,2015,53(12):917-921. DOI:10.3760/cma.j.issn.0529-5815.2015.12.007.

[2] 中华医学会外科学分会脾及门静脉高压外科学组. 肝硬化门静脉高压症食管、胃底静脉曲张破裂出血诊治专家共识(2019 版)[J]. 中华消化外科杂志,2019,18(12):1087-1093. DOI:10.3760/cma.j.issn.1673-9752.2019.12.001.

[3] Guyatt G, Oxman AD, Akl EA, et al. GRADE guidelines: 1. Introduction-GRADE evidence profiles and summary of findings tables[J]. J Clin Epidemiol,2011,64(4):383-394. DOI:10.1016/j.jclinepi.2010.04.026.

[4] Groszmann RJ, Garcia-Tsao G, Bosch J, et al. Beta-blockers to prevent gastroesophageal varices in patients with cirrhosis[J]. N Engl J Med,2005,353(21):2254-2261. DOI:10.1056/NEJMoa044456.

[5] Ripoll C, Groszmann R, Garcia-Tsao G, et al. Hepatic venous pressure gradient predicts clinical decompensation in patients with compensated cirrhosis[J]. Gastroenterology,2007,133(2):481-488. DOI:10.1053/j.gastro.2007.05.024.

[6] Kaplan DE, Ripoll C, Thiele M, et al. AASLD Practice Guidance on risk stratification and management of portal hypertension and varices in cirrhosis[J]. Hepatology,2024,79(5):1180-1211. DOI:10.1097/HEP.0000000000000647.

[7] Podrug K, Trkulja V, Zelenika M, et al. Validation of the new diagnostic criteria for clinically significant portal hypertension by platelets and elastography[J]. Dig Dis Sci,2022,67(7):3327-3332. DOI:10.1007/s10620-021-07277-8.

[8] Pons M, Augustin S, Scheiner B, et al. Noninvasive diagnosis of portal hypertension in patients with compensated advanced chronic liver disease[J]. Am J Gastroenterol,2021,116(4):723-732. DOI:10.14309/ajg.0000000000000994.

[9] Abraldes JG, Bureau C, Stefanescu H, et al. Noninvasive tools and risk of clinically significant portal hypertension and varices in compensated cirrhosis: The "Anticipate" study [J]. Hepatology,2016,64(6):2173-2184. DOI:10.1002/hep.28824.

[10] Garcia-Tsao G, Abraldes JG, Berzigotti A, et al. Portal hypertensive bleeding in cirrhosis: Risk stratification, diagnosis, and management: 2016 practice guidance by the American Association for the study of liver diseases[J]. Hepatology,2017,65(1):310-335. DOI:10.1002/hep.28906.

[11] de Franchis R, Baveno VI Faculty. Expanding consensus in portal hypertension: report of the Baveno Ⅵ Consensus Workshop: stratifying risk and individualizing care for portal hypertension[J]. J Hepatol,2015,63(3):743-752. DOI:10.1016/j.jhep.2015.05.022.

[12] Rudler M, Bureau C, Carbonell N, et al. Recalibrated MELD and hepatic encephalopathy are prognostic factors in cirrhotic patients with acute variceal bleeding[J]. Liver Int,2018,38(3):469-476. DOI:10.1111/liv.13632.

[13] Bertrais S, Boursier J, Ducancelle A, et al. Prognostic durability of liver fibrosis tests and improvement in predictive performance for mortality by combining tests[J]. J Gastroenterol Hepatol,2017,32(6):1240-1249. DOI:10.1111/jgh.13668.

[14] Rasmussen DN, Thiele M, Johansen S, et al. Prognostic performance of 7 biomarkers compared to liver biopsy in early alcohol-related liver disease[J]. J Hepatol,2021,75(5):1017-1025. DOI:10.1016/j.jhep.2021.05.037.

[15] Ripoll C. Hepatic venous pressure gradient and outcomes in cirrhosis[J]. J Clin Gastroenterol,2007,41(Suppl 3):S330-S335. DOI:10.1097/MCG.0b013e318150d0f4.

[16] Garcia-Tsao G, Friedman S, Iredale J, et al. Now there are many (stages) where before there was one: in search of a pathophysiological classification of cirrhosis[J]. Hepatology,2010,51(4):1445-1449. DOI:10.1002/hep.23478.

[17] Nagula S, Jain D, Groszmann RJ, et al. Histological-hemodynamic correlation in cirrhosis-a histological classification of the severity of cirrhosis[J]. J Hepatol,2006,44(1):111-117. DOI:10.1016/j.jhep.2005.07.036.

[18] Abraldes JG, Albillos A, Bañares R, et al. Simvastatin lowers portal pressure in patients with cirrhosis and portal hypertension: a randomized controlled trial[J]. Gastroenterology,2009,136(5):1651-1658. DOI:10.1053/j.gastro.2009.01.043.

[19] Mohanty A, Tate JP, Garcia-Tsao G. Statins are associated with a decreased risk of decompensation and death in veterans with hepatitis C-related compensated cirrhosis[J]. Gastroenterology,2016,150(2):430-440.e1. DOI:10.1053/j.gastro.2015.10.007.

[20] Yoon YJ, Friedman SL, Lee YA. Antifibrotic therapies: where are we now?[J]. Semin Liver Dis,2016,36(1):87-98. DOI:10.1055/s-0036-1571295.

[21] Villanueva C, Albillos A, Genescà J, et al. β blockers to prevent decompensation of cirrhosis in patients with clinically significant portal hypertension (PREDESCI): a randomised, double-blind, placebo-controlled, multicentre trial [J]. Lancet,2019,393(10181):1597-1608. DOI:10.1016/S0140-6736(18)31875-0.

[22] Villanueva C, Torres F, Sarin SK, et al. Carvedilol reduces the risk of decompensation and mortality in patients with compensated cirrhosis in a competing-risk meta-analysis [J]. J Hepatol,2022,77(4): 1014-1025.DOI:10.1016/j.jhep.2022.05.021.

[23] Rowe IA, Villanueva C, Shearer JE, et al. Quantifying the benefit of nonselective beta-blockers in the prevention of hepatic decompensation: a Bayesian reanalysis of the PREDESCI trial[J]. Hepatology,2023,78(2):530-539. DOI:10.1097/HEP.0000000000000342.

[24] Shah HA, Azam Z, Rauf J, et al. Carvedilol vs. esophageal variceal band ligation in the primary prophylaxis of variceal hemorrhage: a multicentre randomized controlled trial [J]. J Hepatol,2014,60(4):757-764. DOI:10.1016/j.jhep.2013.11.019

[25] Tripathi D, Ferguson JW, Kochar N, et al. Randomized controlled trial of carvedilol versus variceal band ligation for the prevention of the first variceal bleed[J]. Hepatology,2009,50(3):825-833. DOI:10.1002/hep.23045.

[26] Yoshida H, Mamada Y, Taniai N, et al. A randomized control trial of bi-monthly versus bi-weekly endoscopic variceal ligation of esophageal varices[J]. Am J Gastroenterol,2005,100(9):2005-2009. DOI:10.1111/j.1572-0241.2005.41864.x.

中華醫學會雜誌社 Chinese Medical Association Publishing House 版权所有 违者必究

[27] Sheibani S, Khemichian S, Kim JJ, et al. Randomized trial of 1-week versus 2-week intervals for endoscopic ligation in the treatment of patients with esophageal variceal bleeding[J]. Hepatology,2016,64(2):549-555. DOI:10.1002/hep.28597.

[28] Sarin SK, Wadhawan M, Agarwal SR, et al. Endoscopic variceal ligation plus propranolol versus endoscopic variceal ligation alone in primary prophylaxis of variceal bleeding[J]. Am J Gastroenterol,2005,100(4):797-804. DOI:10.1111/j.1572-0241.2005.40468.x.

[29] D'Amico G, Pagliaro L, Bosch J. The treatment of portal hypertension: a meta-analytic review[J]. Hepatology,1995,22(1):332-354. DOI:10.1002/hep.1840220145.

[30] Malandris K, Paschos P, Katsoula A, et al. Carvedilol for prevention of variceal bleeding: a systematic review and meta-analysis[J]. Ann Gastroenterol,2019,32(3):287-297. DOI:10.20524/aog.2019.0368.

[31] Zacharias AP, Jeyaraj R, Hobolth L, et al. Carvedilol versus traditional, non-selective beta-blockers for adults with cirrhosis and gastroesophageal varices[J]. Cochrane Database Syst Rev,2018,10(10):CD011510. DOI:10.1002/14651858.CD011510.pub2.

[32] Serper M, Kaplan DE, Taddei TH, et al. Nonselective beta blockers, hepatic decompensation, and mortality in cirrhosis: a national cohort study[J]. Hepatology,2023,77(2):489-500. DOI:10.1002/hep.32737.

[33] Reiberger T, Püspök A, Schoder M, et al. Austrian consensus guidelines on the management and treatment of portal hypertension (Billroth Ⅲ)[J]. Wien Klin Wochenschr,2017,129(Suppl 3):135-158. DOI:10.1007/s00508-017-1262-3.

[34] Sasso R, Lauzon S, Rockey DC. Cirrhotic patients on mechanical ventilation have a low rate of successful extubation and survival[J]. Dig Dis Sci,2020,65(12):3744-3752. DOI:10.1007/s10620-020-06051-6.

[35] Seo YS, Park SY, Kim MY, et al. Lack of difference among terlipressin, somatostatin, and octreotide in the control of acute gastroesophageal variceal hemorrhage[J]. Hepatology,2014,60(3):954-963. DOI:10.1002/hep.27006.

[36] Saeed ZA, Stiegmann GV, Ramirez FC, et al. Endoscopic variceal ligation is superior to combined ligation and sclerotherapy for esophageal varices: a multicenter prospective randomized trial[J]. Hepatology,1997,25(1):71-74. DOI:10.1002/hep.510250113.

[37] Garcia-Tsao G, Sanyal AJ, Grace ND, et al. Prevention and management of gastroesophageal varices and variceal hemorrhage in cirrhosis[J]. Am J Gastroenterol,2007,102(9):2086-2102. DOI:10.1111/j.1572-0241.2007.01481.x.

[38] Tripathi D, Stanley AJ, Hayes PC, et al. U.K. guidelines on the management of variceal haemorrhage in cirrhotic patients[J]. Gut,2015,64(11):1680-1704. DOI:10.1136/gutjnl-2015-309262.

[39] 杨连粤.我国门静脉高压症外科的困境与机遇[J].中华消化外科杂志,2016,15(7):658-660. DOI:10.3760/cma.j.issn.1673-9752.2016.07.003.

[40] Tsai MH, Huang HC, Peng YS, et al. Nutrition risk assessment using the modified NUTRIC score in cirrhotic patients with acute gastroesophageal variceal bleeding: prevalence of high nutrition risk and its independent prognostic value[J]. Nutrients,2019,11(9):2152. DOI:10.3390/nu11092152.

[41] Seifert LL, Schindler P, Schoster M, et al. Recurrence of hepatic encephalopathy after TIPS: effective prophylaxis with combination of lactulose and rifaximin[J]. J Clin Med,2021,10(20):4763. DOI:10.3390/jcm10204763.

[42] Bureau C, Thabut D, Jezequel C, et al. The use of rifaximin in the prevention of overt hepatic encephalopathy after transjugular intrahepatic portosystemic shunt: a randomized controlled trial[J]. Ann Intern Med,2021,174(5):633-640. DOI:10.7326/M20-0202.

[43] Graham DY, Smith JL. The course of patients after variceal hemorrhage[J]. Gastroenterology,1981,80(4):800-809.

[44] Sauerbruch T, Mengel M, Dollinger M, et al. Prevention of rebleeding from esophageal varices in patients with cirrhosis receiving small-diameter stents versus hemodynamically controlled medical therapy[J]. Gastroenterology,2015,149(3):660-668.e1. DOI:10.1053/j.gastro.2015.05.011.

[45] Tsochatzis EA, Bosch J, Burroughs AK. New therapeutic paradigm for patients with cirrhosis[J]. Hepatology,2012,56(5):1983-1992. DOI:10.1002/hep.25915.

[46] 杨连粤.门静脉高压症外科治疗进展与展望[J].中国实用外科杂志,2020,40(2):180-184,190. DOI:10.19538/j.cjps.issn1005-2208.2020.02.10.

[47] 杨连粤.门静脉高压症外科治疗的进展[J].中华外科杂志,2020,58(3):183-188. DOI:10.3760/cma.j.issn.0529-5815.2020.03.005.

[48] 杨连粤.重视我国门静脉高压症外科治疗的问题[J].中华消化外科杂志,2018,17(10):971-975. DOI:10.3760/cma.j.issn.1673-9752.2018.10.001.

[49] Orloff MJ, Hye RJ, Wheeler HO, et al. Randomized trials of endoscopic therapy and transjugular intrahepatic portosystemic shunt versus portacaval shunt for emergency and elective treatment of bleeding gastric varices in cirrhosis[J]. Surgery,2015,157(6):1028-1045. DOI:10.1016/j.surg.2014.12.003.

[50] 杨连粤,郭磊.复杂性脾切除 102 例回顾性分析[J].中国实用外科杂志,2009,29(5):403-405. DOI:10.3321/j.issn:1005-2208.2009.05.011.

中華醫學會雜誌社 Chinese Medical Association Publishing House 版权所有 违者必究