比[J]. 中华儿科杂志, 2016, 54(3):182-186.
[4] 刘传合, 沙莉, 邵明军, 等. 北京市城区儿童支气管哮喘诊断与管理状况的调查[J]. 中华实用儿科临床杂志, 2013, 28(16):1212-1215.
[5] XIANG L, ZHAO J, ZHENG Y, et al. Uncontrolled asthma and its risk factors in Chinese children: A cross-sectional observational study[J]. J Asthma, 2016, 53(7):699-706.
[6] Global Initiative for Asthma. Global strategy for asthma management and prevention main report 2019[R/OL]. (2019-11-12)[2020-05-15]. https://ginasthma. org/reports/.
[7] Global Initiative for Asthma. Global strategy for asthma management and prevention main report 2020[R/OL]. (2020-03-20)[2020-05-15]. https://ginasthma. org/reports/.
[8] BOULET L P, VERVLOET D, MAGAR Y, et al. Adherence: the goal to control asthma[J]. Clin Chest Med, 2012, 33(3):405-417.
[9] HANCOX R J. Concluding remarks: can we explain the association of beta-agonists with asthma mortality? A hypothesis[J]. Clin Rev Allergy Immunol, 2006, 31(23):279-288.
[10] O'BYRNE P M, FITZGERALD J M, BATEMAN E D, et al. Inhaled combined budesonide-formoterol as needed in mild asthma[J]. N Engl J Med, 2018, 378(20):1865-1876.
[11] BATEMAN E D, REDDEL H K, O'BYRNE P M, et al. As-needed budesonide-formoterol versus maintenance budesonide in mild asthma[J]. N Engl J Med, 2018, 378(20):1877-1887.
[12] BEASLEY R, HOLLIDAY M, REDDEL H K, et al. Controlled trial of budesonide-formoterol as needed for mild asthma[J]. N Engl J Med, 2019, 380(21):2020-2030.
[13] LAZARINIS N, JØRGENSEN L, EKSTRÖM T, et al. Combination of budesonide/formoterol on demand improves asthma control by reducing exercise-induced bronchoconstriction[J]. Thorax, 2014, 69(2):130-136.
[14] HARDY J, BAGGOTT C, FINGLETON J, et al. Budesonide-formoterol reliever therapy versus maintenance budesonide plus terbutaline reliever therapy in adults with mild to moderate asthma (PRACTICAL):a 52-week, open-label, multicentre, superiority, randomised controlled trial[J]. Lancet, 2019, 394(10202):919-928.
[15] REDDEL H K, BUSSE W W, PEDERSEN S, et al. Should recommendations about starting inhaled corticosteroid treatment for mild asthma be based on symptom frequency: a post-hoc efficacy analysis of the START study[J]. Lancet, 2017, 389(10065):157-166.
[16] Global Initiative for Asthma. Global strategy for asthma management and prevention main report 2018 [R/OL]. (2018-03-06)[2020-05-15]. https://ginasthma. org/reports/.
[17] FDA. FDA requires Boxed Warning about serious mental health side effects for asthma and allergy drug montelukast (Singulair); advises restricting use for allergic rhinitis[R/OL]. (2020-03-13)[2020-05-15]. https://www. fda. gov/drugs/drug-safety-and-availability/fda-requires-boxed-warning-about-serious-mental-healthside-effects-asthma-and-allergy-drug.
[18] MARTINEZ F D, CHINCHILLI V M, MORGAN W J, et al. Use of beclomethasone dipropionate as rescue treatment for children with mild persistent asthma (TREXA):a randomised, double-blind, placebo-controlled trial[J]. Lancet, 2011, 377(9766):650-657.
[19] VAESSEN-VERBERNE A A, VAN DEN BERG N J, VAN NIEROP J C, et al. Combination therapy salmeterol/fluticasone versus doubling dose of fluticasone in children with asthma[J]. Am J Respir Crit Care Med, 2010, 182(10):1221-1227.
[20] CASTRO-RODRIGUEZ J A, RODRIGUEZ-MARTINEZ C E, DUCHARME F M. Daily inhaled corticosteroids or montelukast for preschoolers with asthma or recurrent wheezing: A systematic review[J]. Pediatr Pulmonol, 2018, 53(12):1670-1677.
[21] CHUNG K F, WENZEL S E, BROZEK J L, et al. International ERS/ATS guidelines on definition, evaluation and treatment of severe asthma[J]. Eur Respir J, 2014, 43(2):343-373.
[22] HEKKING P P, WENER R R, AMELINK M, et al. The prevalence of severe refractory asthma[J]. J Allergy Clin Immunol, 2015, 135(4):896-902.
[23] DE ANDRADE W C, LASMAR L M, RICCI CDE A, et al. Phenotypes of severe asthma among children and adolescents in Brazil: a prospective study[J]. BMC Pulm Med, 2015, 15:36.
[24] ISRAEL E, REDDEL H K. Severe and difficult-to-treat asthma in adults[J]. N Engl J Med, 2017, 377(10):965-976.
[25] RODRIGO G J, NEFFEN H. Efficacy and safety of tiotropium in school-age children with moderate-to-severe symptomatic asthma: A systematic review[J]. Pediatr Allergy Immunol, 2017, 28(6):573-578.
[26] SOBIERAJ D M, BAKER W L, NGUYEN E , et al. Association of inhaled corticosteroids and long-acting muscarinic antagonists with asthma control in patients with uncontrolled, persistent asthma: A systematic review and meta-analysis[J]. JAMA, 2018, 319(14):1473-1484.
[27] LEFEBVRE P, DUH M S, LAFEUILLE M H, et al. Acute and chronic systemic corticosteroid-related complications in patients with severe asthma[J]. J Allergy Clin Immunol, 2015, 136(6):1488-1495.
[28] NORMANSELL R, WALKER S, MILAN S J, et al. Omalizumab for asthma in adults and children[J]. Cochrane Database Syst Rev, 2014, (1):CD003559.
[29] GUPTA A, IKEDA M, GENG B, et al. Long-term safety and pharmacodynamics of mepolizumab in children with severe asthma with an eosinophilic phenotype[J]. J Allergy Clin Immunol, 2019, 144(5):1336-1342.

（收稿日期：2020-06-01）
（本文编辑：杨倩）

下消化道出血诊治指南（2020）

中华医学会消化内镜学分会结直肠学组，中国医师协会消化医师分会结直肠学组，国家消化系统疾病临床医学研究中心

关键词：下消化道出血；小肠出血；结直肠出血；临床诊断；治疗

中图分类号：R574　　文献标识码：A　　文章编号：1008-1070（2020）10-1068-09

doi:10.3969/j.issn.1008-1070.2020.10.007

下消化道出血的定义为 Trietz 韧带以远的肠道出血，包括小肠出血和结直肠出血。下消化道出血临床常见，占全部消化道出血的 20% ～ 30%。但由于各种原因，目前对下消化道出血的研究却不及上消化道出血深入，相关指南和共识亦较少。此外，近年来内镜和影像技术快速发展，逐渐发现小肠出血的临床特点、诊疗方法和转归均不同于结直肠出血。为此，由中华医学会消化内镜学分会结直肠学组，

中国医师协会消化医师分会结直肠学组，国家消化系统疾病临床医学研究中心牵头制定了《下消化道出血诊治指南（2020）》，本指南结合最新的国内外临床研究结论及专家意见，结合我国实际，分别对小肠出血和结直肠出血的临床诊治方法进行了总结和推荐，旨在进一步规范下消化道出血的诊治流程。

1 下消化道出血的诊断

1.1 初步临床评估 病史、体格检查和实验室检查结果应该在患者就诊时获得，以评估出血的严重程度、可能的出血部位和原因。便血患者就诊后初步临床评估时应详细采集病史，包括便血的性状、持续时间、次数及数量等，以及有无其他伴随症状，如腹痛、腹胀、大便习惯改变、体重下降、头晕、心悸等；同时，了解患者既往是否有消化道出血、炎症性肠病、消化道外科手术、腹盆部放射治疗等相关病史，其中包括近期是否做过消化道外科手术或者内镜下治疗，以及便血前是否曾进行直肠灌肠等局部治疗；通过采集病史还可以了解患者是否有其他合并症，如慢性肝病、慢性肾病及呼吸循环系统疾病等。病史采集中要注意患者的用药情况，尤其是可能增加患者消化道出血风险的药物，如非甾体抗炎药、抗血小板药物和抗凝药物等。体格检查应该包括患者的生命体征和精神状态，以及心肺查体、腹部查体等全身体格检查，并应进行肛门指诊。肛门指诊一方面可以发现一些可能导致出血的直肠和肛门病变，另一方面可以明确便血的颜色和性状。还要对患者进行初步的实验室检查，包括血常规、血型、便常规、肝肾功能、电解质、凝血功能和肿瘤标志物等。对于不能除外上消化道出血的便血患者，在结肠镜检查前应首先完善胃镜检查以明确有无上消化道出血，也可以通过鼻胃管吸引或者洗胃来帮助判断有无上消化道出血的可能[1]。

1.2 出血严重程度与预后判断 病情严重程度与失血量呈正相关。当患者出现周围循环衰竭的征象时也提示失血量较大。休克指数（心率/收缩压）是判断失血量的重要指标。既往的研究发现下列因素可能与患者预后不良有关：血流动力学不稳定、持续性出血、年龄大于60岁、合并症多、血肌酐升高和严重贫血等，高危的风险因素越多则病情越严重，需要更积极的抢救治疗手段[2]。

1.3 小肠出血的诊断 小肠出血曾称为不明原因消化道出血（obscure gastrointestinal bleeding，OGIB），指经常规内镜（包括胃镜与结肠镜）检查不能明确病因的持续或反复发作的消化道出血[3]。2015年，美国胃肠病学会提出以“小肠出血”替代OGIB，定义为Trietz韧带起始部至回盲瓣之间的空肠及回肠出血[4]。小肠出血包括显性出血及隐性出血：显性出血以黑便、便血为主要症状，同时通过检查手段可明确出血部位；隐性出血表现为存在反复发作的缺铁性贫血，便隐血试验阳性，同时通过检查手段明确出血部位。由于小肠出血症状通常较隐匿，缺乏特异性，且小肠具有长度较长、排列复杂、腹腔内活动度较大等解剖学特点，胃镜及结肠镜检查难以全面探及，导致小肠出血的诊断仍十分困难，漏诊、误诊率较高。小肠出血的诊治流程图见图1。

1.3.1 小肠出血的病因

1.3.1.1 常见病因 ①小于40岁：炎症性肠病（克罗恩病）、肿瘤、Meckel憩室、Dieulafoy病以及息肉综合征等；②大于40岁：血管畸形、Dieulafoy病、非甾体抗炎药相关性溃疡、应激性溃疡、肿瘤、小肠憩室以及缺血性肠病等[5]。

1.3.1.2 少见病因 过敏性紫癜、小肠血管畸形和/或合并门脉高压、肠道寄生虫感染、淀粉样变性、蓝色橡皮疱痣综合征、遗传性息肉综合征、血管肠瘘和卡波西肉瘤等[5]。

1.3.2 小肠出血诊断方法

1.3.2.1 临床表现 根据出血的部位、速度、出血量及相关病因，可表现为缺铁性贫血、粪便隐血试验阳性、黑便、血便、呕血或全身循环衰竭表现如头晕、乏力、心悸、晕厥等。肿瘤及小肠钩虫病引起的出血多表现为缺铁性贫血、粪便隐血试验阳性或黑便，恶性肿瘤可同时伴有消瘦、腹部包块及肠梗阻；血管病变引起的出血多以无痛性血便及黑便为主；炎性病变多为间歇性大出血或慢性少量出血，常伴有发热、腹痛或腹泻，其中克罗恩病可同时伴有腹部包块及瘘管形成；息肉、肠套叠及憩室则常表现为腹痛及血便。

1.3.2.2 体格检查 对于怀疑小肠出血的患者，需进行详细的体格检查，包括生命体征及全身体格检查。

1.3.2.3 辅助检查 ①全消化道钡餐造影：对小肠出血的总检出率为10%～25%[6-8]，此检查对肿瘤、憩室、炎性病变、肠腔狭窄及扩张等诊断价值较高，同时价格低廉，并发症少，技术要求相对简单。小肠尤其是气钡双重造影更加准确，随着内镜技术及CT重建的应用，此方法在检查小肠疾病中应用逐渐减少。②小肠造影：CT小肠造影（computed tomography enterography，CTE）、CT血管造影（computed tomography angiography，CTA），磁共振小肠造影（magnetic resonance imaging enterography，MRE），CTE集小肠造影和CT检查的优点于一体，能够同时显示肠腔内外病变。对于肿瘤性小肠出血，增强CTE能清楚显示肿瘤病灶的大小、形态、向腔内和腔外侵犯的范围以及肿瘤的血液供应情况

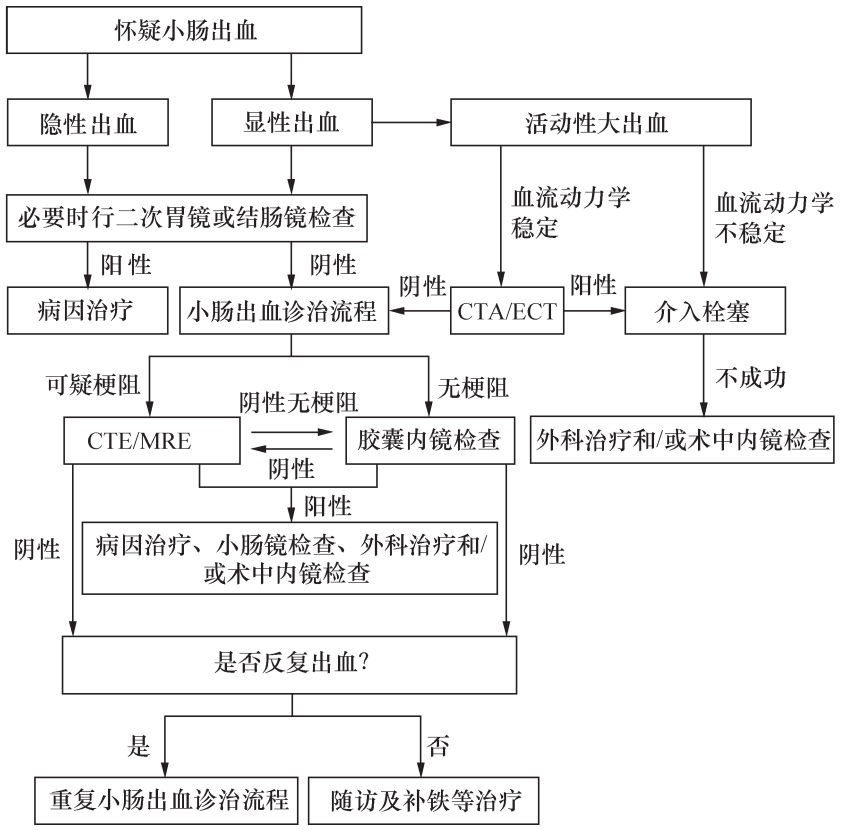

图1 小肠出血的诊治流程图

注：CTA：CT血管造影；ECT：发射型计算机断层扫描仪；CTE：CT小肠成像；MRE：磁共振小肠成像

等，meta分析显示CTE对疑似小肠出血患者的诊断率为40%[9]，JAIN等[10]报道CTE对小肠出血的总体检出率为47.6%，其中出血明显的病灶检出率为64.3%，而隐匿性出血病灶的检出率仅14.3%。CTA对急性小肠出血的诊断价值较高，适用于活动性出血（出血速率≥0.3ml/min）患者。一项meta分析显示CTA的灵敏度和特异度分别为89%和85%[11]。另一项纳入113例患者的研究发现，CTA对于诊断消化道出血的阳性率为70.8%[12]。MRE应用于小肠出血诊断的相关研究较少，可观察的肠道疾病包括肠壁增厚及强化、肠腔狭窄以及肠管扩张等，对小肠克罗恩病的早期诊断价值较高[13]。③选择性肠系膜动脉数字减影血管造影（digital substraction angiography，DSA）：为有创性检查，对小肠出血有定性及定位作用，造影剂外溢是出血部位的直接征象，异常血管是小肠出血的间接征象，对消化道出血的定位诊断率为44%～68%[14-15]。DSA受消化道出血速度影响：当出血速度达到0.5ml/min以上时，其对出血部位的检出率达50%～72%；而当出血速度低于0.5ml/min时检出率则下降到25%～50%[16-17]；在非出血期或出血减慢时，可显示血管发育不良、血管瘤、动静脉畸形及富血供的肿瘤等疾病。由此可见，DSA对于显性及隐性小肠出血均有一定的诊断价值，同时可对出血病灶进行注药和栓塞等治疗。但DSA的缺点在于为有创性的操作，存在并发症的可能（包括肾功能衰竭及缺血性肠病等），对于造影剂过敏、严重凝血功能障碍、严重高血压及心功能不全者应慎用，同时有辐射暴露风险。④核素显像（emission computed tomography，ECT）：主要用于出血病变的初筛和大致定位。ECT常运用^{99m}Tc标记的红细胞进行扫描，对微量慢性出血有其他方法不可替代的作用。适用于出血量介于0.1～0.5ml/min的慢性反复性出血，不适于大出血患者，怀疑憩室出血、疑似小肠出血的患者可考虑应用ECT，其对小肠出血的检出率为15%～70%，对于Meckel憩室的诊断阳性率为75%～80%[18-19]。⑤内镜检查：a）胃镜和结肠镜初次检查时，可能造成漏诊，原因可能包括病灶微小、位置为观察盲区、检查者经验不

足等，大多数初诊为“潜在的小肠出血”的患者在常规胃肠镜检查中漏掉了出血部位，通过重复内镜检查后可明确出血部位，其中重复胃镜检查的患者的诊断率从2%提高至25%，重复结肠镜检查的诊断率从6%提高至23%，大多数明显出血可以通过二次检查进行明确[20-27]。b）胶囊内镜为小肠疾病的常用及主要检查技术，特别是小肠出血的主要诊断方法之一，2002年10月正式在国内临床使用，是一种无创的检查方法，对可疑小肠出血的诊断率为38%～83%，胶囊内镜检查阴性者再出血率为6%～27%[28-30]，重复检查能提高诊断率。诊断率与出血状况密切相关，显性出血和持续性出血的诊断率较高，但急性出血期因视野不佳会影响观察，建议择期胶囊内镜的最佳时机为出血停止后3d，最长不应超过2周。应用复方聚乙二醇联合二甲硅油进行肠道准备可显著提高小肠图像质量。尽管诸多临床研究都提示胶囊内镜对小肠出血的诊断率要明显高于其他影像及内镜检查，但是在以下情况中不宜行此检查：消化道梗阻、小肠狭窄或瘘管形成、小肠憩室、双小肠畸形等引起的消化道出血以及消化道出血量比较大或伴有吞咽困难或患者情况不适宜行手术时。胶囊内镜存在以下不足：每秒钟仅输出2帧图像，可能会造成出血病灶遗漏；对急性期消化道出血的诊断率高于非急性期，但在出血量较多或有血凝块时视野不清，易漏诊；对出血病灶的定位诊断不如小肠镜精确，获取的图像质量亦不如小肠镜，且不能进行组织活检，检查时间长，内镜在肠道内的移动无法控制，部分滞留在肠道内需经手术取出等；由于肠道蠕动过慢，约35%的病例可因胶囊内镜电池电量耗尽无法顺利完成全小肠检查[4, 30-33]。c）小肠镜：包括双气囊小肠镜和单气囊小肠镜，是小肠疾病的主要检查手段，可经口或/和经肛途径检查，能直接观察小肠腔内的病变，可进行组织活检和内镜下治疗。双气囊小肠镜和单气囊小肠镜对可疑小肠出血的诊断率分别为60%～80%和65%～74%，且对显性小肠出血的诊断阳性率高于隐性出血。虽然对小肠出血的诊断率高，但同时也存在一些缺点，如检查时间较长，患者耐受性较差，技术要求高，有一定并发症危险（如肠出血及穿孔），且无法检测小肠浆膜面生长的肿瘤，即使经口和经肛两次小肠镜检查仍有部分患者不能完成对全小肠的检查而出现漏诊[33-35]。

1.4 结直肠出血的诊断 结直肠出血是消化科常见的临床危重症之一。近年来，随着各学科技术的快速发展和内镜诊治技术的不断提高，临床上对结直肠出血的诊断和治疗研究有了很大的进展。国内尚缺乏急性下消化道出血的流行病学资料。虽然大多数急性下消化道出血患者出血会自行停止，并且预后良好，但在老年患者和有并发症的患者中，发病率和死亡率有所增加[36]。结直肠出血的诊治流程图见图2。

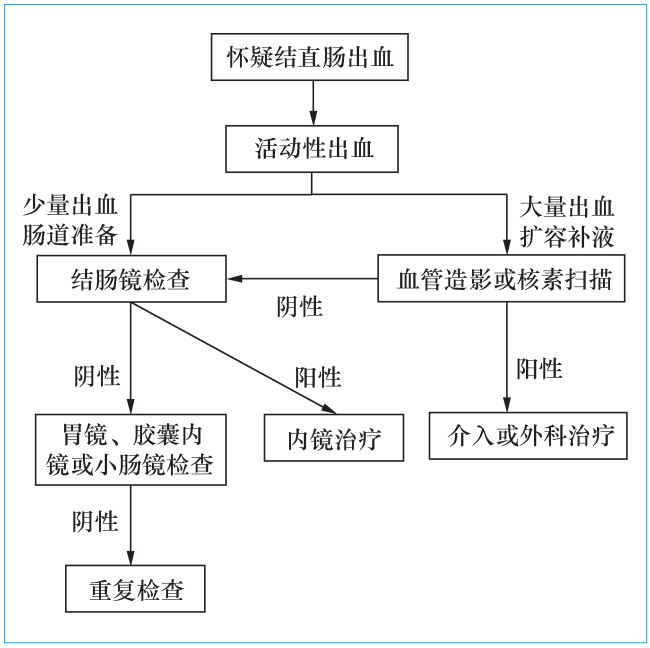

图2 结直肠出血诊治流程图

1.4.1 结直肠出血的病因 ①常见病因：结肠肿瘤、缺血性结肠炎、结肠憩室病、急性感染性肠炎、结肠溃疡性病变、结肠病变外科或者内镜治疗术后出血等。近年来服用非甾体抗炎药、阿司匹林或其他抗血小板药物、抗凝药物也逐渐成为结直肠出血的重要病因。②少见病因：结肠血管畸形、Dieulafoy病、放射性肠炎、孤立性直肠溃疡、直肠静脉曲张及物理化学损伤等。某些全身疾病，如肝肾功能障碍、凝血机制障碍、血液系统恶性肿瘤、结缔组织病等也可引起结直肠出血。

1.4.2 结直肠出血诊断方法

1.4.2.1 临床表现 典型临床表现为突然发作的便血，即暗红色或鲜红色血液通过直肠排出，出血量较大时可以伴有头晕、黑蒙、面色苍白、心率增快、血压下降等周围循环衰竭征象。然而，在少数情况下，来自右半结肠的出血患者可表现为黑便。此外，便血也可能在急性上消化道出血患者中发现，约15%的假定急性下消化道出血患者最终发现出血来源于上消化道。痔疮、肛裂等肛门疾病引起的出血在临床上也非常常见，诊断急性下消化道出血（结直肠）时需除外肛门疾病引起的出血。结肠恶性肿瘤常有乏力、消瘦、大便习惯改变等表现，药物相关的结直肠出血患者多有明确的用药史，缺血性结肠炎患者在便血前多有突发的痉挛性腹痛[37]。

1.4.2.2 体格检查 皮肤黏膜检查：是否有皮疹、紫癜、毛细血管扩张，是否存在浅表淋巴结肿大；腹部体格检查：是否存在腹部压痛及腹部包块；详细的肛门指检。

1.4.2.3 辅助检查 ①影像学检查：影像学检查是结直肠出血病因诊断和定位诊断的重要手段。常用的影像学检查手段是腹部增强CT或者腹部CT血管重建。CT检查有助于发现结肠占位性病变以及肠壁增厚水肿等炎症性改变，并能提示可能的出血部位[38]。行增强CT时需采取措施预防造影剂肾病等不良反应。应用放射核素标记红细胞的核素检查也是明确消化道出血部位的手段之一，因需要使用放射性核素及准备复杂等原因临床上较少采用。核磁共振诊断消化道空腔脏器疾病的价值有限，临床上也较少采用。②内镜检查：结肠镜检查是明确结直肠出血原因和部位的最重要手段，并且可以在内镜直视下进行止血治疗。为了更好地发现出血部位，进镜和退镜过程中均需仔细检查结肠黏膜，还需要将肠腔内的粪水和积血冲洗干净。结肠镜检查中除了完成结肠的检查，需要尽可能深的插入回肠末端，以除外来自小肠的出血[39-40]。

关于结肠镜检查时机的研究相对较少。国外指南推荐，对于有高危风险的结直肠出血患者或者活动性出血的患者，入院24h内行急诊结肠镜可以早期明确出血原因并能内镜下止血[41]。对于病情平稳的结直肠出血患者可以等出血停止并肠道准备后完善结肠镜检查，对于活动性出血或者可能需要内镜下止血的患者，在告知患者结肠镜检查的获益与风险并获得患者知情同意后可在24～48h内行急诊结肠镜检查[42-43]。

推荐服用复方聚乙二醇溶液进行肠道准备，充分的肠道准备有利于发现病变，紧急情况下可用灌肠或其他方法替代。

2 下消化道出血的治疗

下消化道出血的基本处理原则为快速评估，稳定血流动力学，定位及定性诊断，按需治疗。治疗措施包括支持治疗、药物治疗、内镜下治疗、血管栓塞治疗及外科治疗等。

2.1 支持治疗 下消化道出血患者，尤其是对于急性大出血患者，应先复苏再治疗。首先要根据患者的生命体征、循环容量缺失程度、出血速度、年龄和并发症情况，建立有效的静脉通路（深静脉置管），给予适当的止血、补液、输血等治疗，以维持生命体征稳定，防止并发症出现。同时建议尽快启动包括消化、内镜、重症医学、影像及外科在内的多学科协作诊治[44]。紧急输血的指征为血红蛋白低于70g/L，对于大量出血、合并心血管基础疾病或者预估短期内无法进行止血治疗的患者，应维持血红蛋白在90g/L以上[45-46]。如在补充血容量的同时患者血压仍较低而危及生命者，可适量静脉滴注多巴胺、间羟胺等血管活性药物，将收缩压暂时维持在90mmHg以上，以避免重要器官的血流灌注不足时间过长，为进一步抢救争取时间。应注意的是，在失血性休克时，应尽快补充血容量，而不宜过早使用血管收缩剂。大多数慢性或间歇性出血患者都存在不同程度的缺铁性贫血，因此口服或静脉给予铁剂是轻度小肠出血的主要治疗方法。这不仅有助于维持血红蛋白的稳定，而且在更严重的情况下可减少输血的频率[47]。对于需要长期使用抗血小板药物的小肠出血患者，目前并没有前瞻性研究证实停止抗血小板治疗可降低复发性出血的风险[48]。

2.2 药物治疗

2.2.1 *小肠出血的药物治疗* 出血病变部位不明或病变弥漫，不适用内镜治疗、手术治疗或血管造影栓塞治疗和治疗无效者，可考虑采用药物治疗。针对小肠出血的药物治疗研究有限，性激素类药物已被证实无效，生长抑素及其类似物和沙利度胺有一定疗效。

2.2.1.1 生长抑素及其类似物 生长抑素及其类似物在急性消化道出血治疗中的短期应用较为广泛，长期应用对胃肠道毛细血管扩张和蓝色橡皮大疱痣综合征引起的慢性肠道出血有一定的治疗作用，其机制包括通过抑制血管生成，减少内脏血流量，增加血管阻力和改善血小板聚集来减少出血[49]。推荐用法：先用奥曲肽100μg皮下注射，3次/d，共4周，第2周起采用长效奥曲肽20mg每月肌内注射1次，疗程6个月；或兰瑞肽（lanreotide，一种长效生长抑素八肽类似物）90mg每月肌内注射1次[50]。一项纳入98例患者的回顾性研究显示，长效奥曲肽对胃肠道血管扩张性病变导致的出血有一定治疗作用，在78个月的平均随访期内输血的需求减少；其中40%完全有效，32%部分有效；多因素分析显示年龄＞65岁、男性、应用抗血小板药物、慢性阻塞性肺疾病、慢性肾功能衰竭可能是长效奥曲肽无效的独立相关因素[51]。一项多中心随机对照前瞻性研究评估了奥曲肽在小肠血管畸形引起的消化道出血中的疗效[52]，一项meta分析综合了4项生长抑素治疗胃肠道血管畸形的回顾性研究[53]，结果均显示奥曲肽有效。

2.2.1.2 沙利度胺 为谷氨酸衍生物，对血管扩张引起的小肠出血有效，可能与其抑制表皮生长因子的抗血管生成作用有关。推荐用法：沙利度胺100mg，每日1次或分次服用。目前仅有一项随机对照临床研究，共纳入55例胃肠道血管畸形导致的出血患者，结果显示沙利度胺（100mg/d）治疗4个月的有效率为71.4%，显著高于铁剂对照组（3.7%）。沙利度胺

治疗组患者表皮生长因子水平明显降低[54]。沙利度胺的不良反应主要有便秘、疲劳、眩晕和周围水肿等，其他还有周围神经病变、深静脉血栓等。沙利度胺对胎儿有严重的致畸性，禁用于妊娠期女性。

2.2.2 结直肠出血的药物治疗 临床上常用的止血药物有生长抑素、垂体后叶素、蝮蛇蛇毒血凝酶（巴曲亭）、去甲肾上腺素等，但目前尚缺乏科学的临床研究评价药物止血的疗效。

2.3 内镜下治疗

2.3.1 热凝固治疗 对于血管畸形病变出血，氩离子凝固术是目前常用的方法。在内镜止血治疗后，小肠出血会有一定的再发率，尤其是血管扩张性病变的发生率更高。一项meta分析报道，小肠血管扩张性病变在内镜下止血后，平均随访22个月的再出血率为45%[55]。小肠血管扩张性病变再出血的风险因素包括病变数量、年龄＞65岁、病变位于空肠、合并心血管疾病、合并慢性肾脏病、应用抗凝药和输血等[56-57]。

结直肠血管畸形常见于老年人和右半结肠[58]。如有急性或慢性出血的证据应给予内镜下止血治疗[59]。非接触热凝固治疗使用简便、安全且效果更好，能够有效提高患者血红蛋白水平并减少输血的频次[60-61]。对于肠壁较薄的右半结肠，建议选用30～45W的较低功率，氩气流速控制在1L/min，以减少穿孔的风险。探头距离黏膜面的距离应保持在1～3mm且发射1～2s脉冲[62]。对于面积较大（＞10mm）以及位于右半结肠的血管扩张，可在行凝固治疗之前使用生理盐水进行黏膜下注射，从而减少并发症的发生[63]。

对于一些息肉切除术后或内镜黏膜下剥离术后出血的患者，由于出血部位有溃疡形成，有时金属夹夹闭止血无效或者一些病例很难释放金属夹，可以考虑使用非接触式的热凝固治疗止血。

2.3.2 金属夹止血 小肠溃疡表面裸露血管所致的活动性出血及Dieulafoy溃疡应用内镜下钛夹止血的效果较好。

结肠憩室出血在我国并不多见，但在西方国家结肠憩室发病率高。憩室出血为动脉性出血，通常表现为无痛性便血，出血部位通常位于憩室颈部或穹窿部[64]。内镜下金属夹止血是憩室出血的有效治疗方法。与热凝固治疗相比，金属夹止血能够避免透壁性损伤和穿孔的风险。另外，金属夹设计的改进，如闭合力量的增加，可旋转以及在释放前能够开闭的能力都使其可更简易地用于止血[65]。使用金属夹治疗憩室出血时可以直接夹闭出血部位，也可以“拉链”的方式封闭憩室开口来达到止血的目的。当有活动性出血时，可以使用稀释的肾上腺素于憩室内或憩室旁注射以减慢出血速度，获得更好的视野，从而方便金属夹的止血[66]。

息肉切除术后出血可发生在切除术后即刻或术后数天至数周内[67]。息肉切除术后出血的危险因素包括息肉大小（＞2cm）、粗蒂、位置（右半结肠）和服用抗凝药物。息肉切除术后出血的止血方法包括金属夹止血、热凝固法、黏膜下注射稀释的肾上腺素以及套扎治疗。热凝固法止血组织损伤较大，因此对于息肉切除术后出血更推荐使用金属夹止血[67]。此外，由镍钛合金制成的OTSC也可作为息肉切除术后出血的挽救性治疗方法，OTSC装置可安装于内镜头端，其工作的原理类似于套扎器[68]。

2.3.3 黏膜下注射 对于较局限的小出血病灶，尤其是血管性病变，或者视野不清晰无法进行镜下治疗时，可经结肠镜插入注射针进行局部黏膜下注射治疗。1:10 000肾上腺素是黏膜下注射最常用的药物。其作用机制有两个方面：①直接作用于血管，引起血管收缩；②局部组织扩张引起的压迫作用。通常黏膜下注射治疗需与其他方法联合使用，否则止血成功率较低且再出血风险大[69]。

2.3.4 联合方法 研究证实，对于一些高危的下消化道出血患者，尤其是憩室出血和息肉切除后出血的患者，两种或多种内镜下止血方法联合应用，能够显著降低再出血、手术及死亡的风险[70-71]。

2.4 血管栓塞治疗 该法适用于下消化道活动性出血，尤其是常规内科止血治疗无效者。目前常用微小线圈、聚乙烯醇颗粒或水溶性明胶进行超选择性栓塞治疗，从而提高治疗成功率并减少肠坏死等不良事件的发生。一项meta分析表明，将血管栓塞作为一线方法可以有效治疗憩室出血，止血成功率为85%，而血管栓塞对其他原因的下消化道出血的止血成功率仅为50%（$P<0.01$）[72]。但是，血管造影栓塞治疗下消化道出血后的早期再出血发生率却达到了22%[38]。血管造影栓塞的疾病诊断率和治疗成功率均低于内镜下[73]。血管造影栓塞的主要并发症包括肠坏死、肾毒性和血肿，发生率可高达17%[38]。与憩室出血相比，使用血管造影栓塞的方法治疗血管扩张更加困难，再出血率可高达40%[74]。有关血管造影下栓塞治疗小肠出血的报道较少，一项纳入15项研究共309例下消化道出血患者的研究报道，血管造影下栓塞治疗的成功率为82%，但其中多数病例并非小肠出血[75]。

2.5 外科治疗 随着内镜技术的不断发展，外科手术已不再是治疗小肠出血的重要手段。但小肠肿瘤、经保守治疗无效的大出血、小肠穿孔、小肠梗阻和不明原因的小肠反复出血等仍是手术治疗的指征。手术探查的困难在于难以发现小肠腔内微小的病灶，尤其是血管扩张性病变，因而可能发生术后再出血。术中内

镜检查有助于明确病因，提高小肠出血的疗效。腹腔镜探查在小肠出血诊治中是一种较为高效、安全的方法，若辅以术中内镜检查，则可进一步提高小肠出血的确诊率，缩短手术时间，并减少小肠切除的长度。

大部分结直肠出血患者经过恰当的药物治疗、内镜治疗或血管栓塞治疗后都能成功止血，复发率也较低，只有那些反复发生的难治性憩室出血需要行手术治疗。对于已经明确病变部位和性质的患者，如有手术适应证，应择期手术。急诊手术适应证包括：①急性大量出血合并肠梗阻、肠套叠、肠穿孔、腹膜炎者；②出现失血性休克，血流动力学不稳定，经正规内科治疗后仍不能纠正者；③反复多次不明原因出血导致患者贫血，再次复发出血者。术前确定出血部位十分重要，以避免盲目的结肠切除[76]。急诊手术死亡率高，应慎重选择患者进行手术治疗[77]。

推荐意见

1. 病史、体格检查和实验室检查应该在患者就诊时获得，以评估出血的严重程度、可能的出血部位和原因（推荐级别：强；证据水平：强）。

2. 病情严重度与失血量呈正相关。临床上应评估与患者预后不良相关的风险因素（推荐级别：强；证据水平：强）。

3. 影像学检查是下消化道出血的病因诊断和定位诊断的重要手段。常用的影像学检查手段是腹部增强CT或者腹部CT血管重建（推荐级别：强；证据水平：强）。

4. 对于不能除外上消化道出血的便血患者，在结肠镜检查前应首先完善胃镜检查以明确有无上消化道出血（推荐级别：强；证据水平：中等）。

5. 对于反复呕血、黑便或既往检查没有确诊的患者，建议行第二次胃镜检查进行评估（推荐级别：强；证据水平：低）。

6. 对于反复便血，且临床相关表现提示下消化道出血的患者，既往检查没有确诊，建议行第二次结肠镜检查（推荐级别：有条件推荐；证据水平：极低）。

7. 如果两次检查都正常，建议进行小肠检查（推荐级别：强；证据水平：中等）。

8. 胶囊内镜应视为上、下消化道检查阴性、怀疑小肠出血患者的首选检查方式，建议择期胶囊内镜的最佳时机为出血停止后72h，但不应超过2周，且建议应用聚乙二醇电解质散进行肠道准备，联合二甲硅油可提高小肠图像质量（推荐级别：强；证据水平：中等）。

9. 结肠镜检查是明确结直肠出血原因和部位的最重要手段，且可在内镜直视下进行止血治疗，充分的肠道准备有利于内镜下发现病变，紧急情况下可应用灌肠或其他方法（推荐级别：强；证据水平：低等）。

10. 如果临床证据提示小肠病变，推荐行对接小肠镜检查全小肠（推荐级别：强；证据水平：中等）。

11. 单、双气囊内镜检查的诊断率类似，均可用于小肠疾病的诊断（推荐级别：强；证据水平：高）。

12. 胶囊内镜检查应先于小肠镜进行，以提高诊断率。优先行小肠镜检查一般用于有胶囊内镜检查禁忌证、出血量较大或考虑行内镜下治疗的患者（推荐级别：强；证据水平：高）。

13. 对于经胶囊内镜或小肠镜检查发现活动性出血灶，并且同时存在进行性贫血加重或活动性出血的患者，如有条件，应采取内镜下止血治疗（推荐级别：强；证据水平：低）。

14. 如果存在持续性或复发性出血，或无法定位出血灶，则推荐补铁治疗、对因治疗，根据出血量决定输血需求（推荐级别：强；证据水平：中等）。

15. 对于下消化道出血患者，条件允许的情况下应停用抗凝药物和/或抗血小板药物（推荐级别：强；证据水平：中等）。

16. 对于多种检查手段未能明确病因或治疗效果不佳，并且反复出血严重影响生活质量或生命安全的患者，推荐手术探查和术中进行内镜检查（推荐级别：强；证据水平：低）。

17. 手术时应准备术中内镜，以辅助定位出血位置和进行内镜治疗（推荐级别：有条件推荐；证据水平：低）。

18. 内镜下治疗措施应根据当地医疗条件、患者病因和治疗应答情况综合决定（推荐级别：有条件推荐；证据水平：中等）。

19. 对于血流动力学不稳定的急性大出血患者，推荐深静脉置管，扩容补液应坚持先晶后胶、先盐后糖、先快后慢、见尿补钾的原则，并进行多学科团队合作，以保证在内镜治疗或介入治疗前保持生命体征稳定（推荐级别：强；证据水平：强）。

20. 必要时输血以维持血红蛋白水平在70g/L以上。对于严重出血、存在严重合并症或者短期内无法接受内镜治疗的患者，应使血红蛋白水平在90g/L以上（推荐级别：弱；证据水平：低）。

21. 内镜下发现活动性出血（喷射性出血或渗血）、血管显露或附着血凝块的患者，应在保证安全的前提下给予内镜下治疗（推荐级别：强；证据水平：低）。

22. 对于憩室出血，推荐使用金属夹进行止血。金属夹止血较热凝固治疗更安全，对于右半结肠的病变较套扎治疗更容易操作（推荐级别：弱；证据水平：低）。

23. 对于血管扩张出血，推荐使用内镜下氩离子束凝固术进行非接触式热凝固治疗（推荐级别：弱；证据水平：低）。

24. 对于息肉切除术后的出血，推荐采用金属夹或热凝固治疗，也可联合肾上腺素黏膜下注射治疗（推荐级别：强；证据水平：极低）。

25. 肾上腺素黏膜下注射治疗可初步控制活动性出血以改善镜下视野，但必须联合其他止血方式，如机械治疗或热凝固治疗，以达到确切的止血（推荐级别：强；证据水

平：极低）。

26. 下消化道出血的患者通常在其他治疗方法失败后才考虑手术治疗，术前应尽量确定出血位置（推荐级别：弱；证据水平：极低）。

27. 对于存在活动性出血但上消化道内镜检查未发现病变、血流动力学不稳定的患者可考虑进行介入治疗（推荐级别：强；证据水平：极低）。

28. 在行血管造影前，可考虑行CT血管造影来确定出血位置（推荐级别：弱；证据水平：极低）。

参加本指南修订的专家：张澍田，冀明，陈光勇，李锐，令狐恩强，杨爱明，黄永辉，刘梅，赵贵君，韩树堂，智发朝，刘思德，梅浙川，徐红，和水祥，王邦茂，于红刚，唐涌进，邹晓平，刘德良，陈幼祥，钟良，许国强，潘阳林，周平红，郝建宇，郭学刚，刘俊，李鹏，王拥军，吕富靖，李兆申，陈旻湖，吴开春，侯晓华，房静远，孙思予，李景南

执笔者：李鹏（首都医科大学附属北京友谊医院消化分中心），王拥军（首都医科大学附属北京友谊医院消化分中心），吕富靖（首都医科大学附属北京友谊医院消化分中心），王文海（首都医科大学附属北京友谊医院消化分中心）

参考文献：

[1] WONG J L, DALTON H R. Urgent endoscopy in lower gastrointestinal bleeding[J]. Gut, 2001, 48(2):155-156.

[2] STRATE L L, AYANIAN J Z, KOTLER G, et al. Risk factors for mortality in lower intestinal bleeding[J]. Clin Gastroenterol Hepatol, 2008, 6(9):1004-1010, quiz955.

[3] 《中华内科杂志》，《中华医学杂志》，《中华消化杂志》，等. 急性非静脉曲张性上消化道出血诊治指南(2015年, 南昌) [J]. 中华医学杂志, 2016, 96(4):254-259.

[4] GERSON L B, FIDLER J L, CAVE D R, et al. ACG clinical guideline: diagnosis and management of small bowel bleeding[J]. Am J Gastroenterol, 2015, 110(9):1265-1288.

[5] 中华消化杂志编辑委员会. 小肠出血诊治专家共识意见(2018年, 南京) [J]. 中华消化杂志, 2018, 38(9):577-582.

[6] TRIESTER S L, LEIGHTON J A, LEONTIADIS G I, et al. A meta-analysis of the yield of capsule endoscopy compared to other diagnostic modalities in patients with obscure gastrointestinal bleeding[J]. Am J Gastroenterol, 2005, 100(11):2407-2418.

[7] 詹俊, 甘小玲, 吴小铃, 等. 224例小肠疾病的临床分析[J]. 中华内科杂志, 2005, 39(9):592-593.

[8] MALIK A, LUKASZEWSKI K, CAROLINE D, et al. A retrospective review of enteroclysisin patients with obscure gastrointestinal bleeding and chronic abdominal pain of undetermined etiology[J]. Dig Dis Sci, 2005, 50(4): 649-655.

[9] WANG Z, CHEN J Q, LIU J L, et al. CT enterography in obscure gastrointestinal bleeding: a systematic review and meta-analysis[J]. J Med Imaging Radiat Oncol, 2013, 57(3): 263-273.

[10] JAIN T P, GULATI M S, MAKHARIA G K, et al. CT enteroclysis in the diagnosis of obscure gastrointestinal bleeding: initial results[J]. Clin Radiol, 2007, 62(7):660-667.

[11] WU L M, XU J R, YIN Y, et al. Usefulness of CT angiography in diagnosing acute gastrointestinal bleeding: a meta-analysis[J]. World J Gastroenterol, 2010, 16(31): 3957-3963.

[12] SUN H, JIN Z, LI X, et al. Detection and localization of active gastrointesti-nal bleeding with multidetector row computed tomography angiography: a 5-year prospective study in one medical center[J]. J Clin Gastroenterol, 2012, 46(1):31-41.

[13] YOON H M,SUH C H,KIM J R, et al. Diagnostic performance of magnetic resonance enterography for detection of active inflammation in children and adolescents with inflammatory bowel disease: a systematic review and diagnostic meta-analysis[J]. JAMA Pediatr, 2017, 171(12): 1208-1216.

[14] CONCHA R, AMARO R, BARKIN J S. Obscure gastrointestinal bleeding: diagnostic and therapeutic approach[J]. J Clin Gastroenterol, 2007, 41(3):242-251.

[15] GHOSH S, WATTS D, KINNEAR M. Management of gastrointestinal haemorrhage[J]. Postgrad Med J, 2002, 78: 4-14.

[16] HOWARTH D M, TANG K, LEES W. The clinical utility of nuclear medicine imaging for the detection of occult gastrointestinal haemorrhage[J]. Nucl Med Commun, 2002, 23(6):591-594.

[17] GILLESPIE C J, SUTHERLAND A D, MOSSOP P J, et al. Mesenteric embolization for lower gastrointestinal bleeding [J]. Dis Colon Rectum, 2010, 53 (9):1258-1264.

[18] LEWIS B S. Small intestinal bleeding[J]. Gastroenterol Clini North Am, 2000, 29(1):67-95.

[19] AL JANABI M, SAMUEL M, KAHLENBERG A, et al. Symptomatic paediatric Meckel's diverticulum: stratified diagnostic indicators and accuracy of Meckel's scan[J]. Nucl Med Commun, 2014, 35(11):1162-1166.

[20] ZAMAN A, KATON R M. Push enteroscopy for obscure gastrointestinal bleeding yields a high incidence of proximal lesions within reach of a standard endoscope[J]. Gastrointest Endosc, 1998, 47(5):372-376.

[21] DESCAMPS C, SCHMIT A, VAN GOSSUM A. "Missed" upper gastrointestinal tract lesions may explain "occult" bleeding[J]. Endoscopy, 1999, 31(6):452-524.

[22] VAN TURENHOUT S T, JACOBS M A, VAN WEYENBERG S J, et al. Diagnostic yield of capsule endoscopy in a tertiary hospital in patients with obscure gastrointestinal bleeding[J]. Gastrointest Liver Dis, 2010, 19(2):141-145.

[23] TEE H P, KAFFES A J. Non-small-bowel lesions encountered during double-balloon enteroscopy performed for obscure gastrointestinal bleeding[J]. World J Gastroenterol, 2010, 16(15):1885-1889.

[24] FRY L C, BELLUTTI M, NEUMANN H, et al. Incidence of bleeding lesions within reach of conventional upper and lower endoscopes in patients undergoing double-balloon enteroscopy for obscure gastrointestinal bleeding[J]. Aliment Pharmacol Ther, 2009, 29(3):342-349.

[25] LORENCEAU-SAVALE C, BEN-SOUSSAN E, RAMIREZ S, et al. Outcome of patients with obscure gastrointestinal bleeding after negative capsule endoscopy: results of a one-year follow-up study[J]. Gastroenterol Clin Biol, 2010, 34(11):606-611.

[26] LARA L F, BLOOMFELD R S, PINEAU B C. The rate of lesions found within reach of esophagogastroduodenoscopy during push enteroscopy depends on the type of obscure gastrointestinal bleeding[J]. Endoscopy, 2005, 37(8):745-750.

[27] ROBINSON C A, JACKSON C, CONDON D, et al. Impact of inpatient status and gender on small-bowel capsule endoscopy findings[J]. Gastrointest Endosc, 2011, 74(5):1061-1066.

[28] RONDONOTTI E, VILLA F, MULDER C J, et al. Small bowel capsule endoscopy in 2007: indications, risks and limitations[J]. World J Gastroenterol, 2007, 13(46): 6140-6149.

[29] LAI L H, WONG G L, CHOW D K, et al. Long-term follow-up of patients with obscure gastrointestinal bleeding after negative capsuleendoscopy[J]. Am J Gastroenterol, 2006, 101(6):1224-1228.

[30] KIM J B, YE B D, SONG Y, et al. Frequency of rebleeding events in obscure gastrointestinal bleeding with negative capsule endoscopy[J]. J Gastroenterol Hepatol, 2013, 28(5):834-840.

[31] KOH S J, IM J P, KIM J W, et al. Long-term outcome in patients with obscure gastrointestinal bleeding after negative capsule endoscopy[J]. World J Gastroenterol, 2013, 19(10):1632-1638.

[32] SINGH A, MARSHALL C, CHAUDHURI B, et al. Timing of video capsule endoscopy relative to overt obscure GI bleeding: implications from a retrospective study[J]. Gastrointest Endosc, 2013, 77(6):761-766.

[33] HAYAT M, AXONAT O, MAHONY S. Diagnostic yield and effect on clinical outcomes of push enteroscopy in suspected small bowel bleeding[J]. Endoscopy, 2000, 32(5):369-372.

[34] MÖSCHLER O, MAY A, MÜLLER M K, et al. Complications in and performance of double-balloon enteroscopy (DBE): results from a large prospective DBE database in Germany[J]. Endoscopy, 2011, 43 (6): 484-489.

[35] LI X, ZHAO Y J, DAI J, et al. Carbon dioxide insufflation improves the intubation depth and total enteroscopy rate in single-balloon enteroscopy: a randomised, controlled, double- blind trial[J]. Gut, 2014, 63(10): 1560-1565.
[36] LONGSTRETH G F. Epidemiology and outcome of patients hospitalized with acute lower gastrointestinal hemorrhage: a population-based study[J]. Am J Gastroenterol, 1997, 92(3):419-424.
[37] BRANDT L J, FEUERSTADT P, LONGSTRETH GF, et al. ACG clinical guideline: epidemiology, risk factors, patterns of presentation, diagnosis, and management of colon ischemia (CI)[J]. Am J Gastroenterol, 2015, 110(1):18-44, quiz 45.
[38] STRATE L L, NAUMANN C R. The role of colonoscopy and radiological procedures in the management of acute lower intestinal bleeding[J]. Clin Gastroenterol Hepatol, 2010, 8(4):333-343, quiz e44.
[39] GRALNEK I M, RON-TAL F O, HOLUB J L, et al. The role of colonoscopy in evaluating hematochezia: a population-based study in a large consortium of endoscopy practices[J]. Gastrointest Endosc, 2013, 77(3):410-418.
[40] DAVILA R E, RAJAN E, ADLER D G, et al. ASGE Guideline: the role of endoscopy in the patient with lower-GI bleeding[J]. Gastrointest Endosc, 2005, 62(5):656-660.
[41] STRATE L L, GRALNEK I M. ACG Clinical Guideline: Management of Patients With Acute Lower Gastrointestinal Bleeding[J]. Am J Gastroenterol, 2016, 111(4):459-474.
[42] LAINE L, SHAH A. Randomized trial of urgent vs. elective colonoscopy in patients hospitalized with lower GI bleeding[J]. Am J Gastroenterol, 2010, 105(12):2636-41, quiz 2642.
[43] GREEN B T, ROCKEY D C, PORTWOOD G, et al. Urgent colonoscopy for evaluation and management of acute lower gastrointestinal hemorrhage: a randomized controlled trial[J]. Am J Gastroenterol, 2005, 100(11):2395-2402.
[44] GHASSEMI K A, JENSEN D M. Lower G I bleeding: epidemiology and management[J]. Curr Gastroenterol Rep, 2013, 15(7):333.
[45] JAIRATH V, HEARNSHAW S, BRUNSKILL S J, et al. Red cell transfusion for the management of upper gastrointestinal haemorrhage[J]. Cochrane Database Syst Rev, 2010, (9):CD006613.
[46] VILLANUEVA C, COLOMO A, BOSCH A. Transfusion for acute upper gastrointestinal bleeding[J]. N Engl J Med, 2013, 368(14):1362-1323.
[47] GODDARD A F, JAMES M W, MCINTYRE A S, et al. Guidelines for the management of iron deficiency anaemia[J]. Gut, 2011, 60(10):1309-1316.
[48] SHINOZAKI S,YAMAMOTO H,YANO T, et al. Long-term outcome of patients with obscure gastrointestinal bleeding investigated by double-balloon endoscopy [J]. Clin Gastroenterol Hepatol, 2010, 8 (2):151 -158 .
[49] SZILAGYI A,GHALI M P. Pharmacological therapy of vascular malformations of the gastrointestinal tract [J]. Can J Gastroenterol, 2006, 20(3): 171-178 .
[50] CHETCUTI ZAMMIT S, SANDERS D S, Sidhu R. Lanreotide in the management of small bowel angioectasias: seven-year data from a tertiary centre[J]. Scand J Gastroenterol, 2017, 52(9):962-968.
[51] NARDONE G, COMPARE D, SCARPIGNATO C, et al. Long acting release-octreotide as “rescue” therapy to control angiodysplasia bleeding: a retrospective study of 98 cases[J]. Dig Liver Dis, 2014, 46(8):688-694
[52] GROOTEMAN K V, VAN GEENEN E J, DRENTH J P. Multicentre, open-label, randomised, parallel-group, superiority study to compare the efficacy of octreotide therapy 40 mg monthly versus standard of care in patients with refractory anaemia due to gastrointestinal bleeding from small bowel angiodysplasias: a protocol of the OCEAN trial[J]. BMJ Open, 2016, 6(9):e011442.
[53] JACKSON C S,GERSON L B. Management of gastrointestinal angiodysplastic lesions (GIADs):a systematic review and meta-analysis [J]. Am J Gastroenterol, 2014, 109(4): 474-483 .
[54] GE Z Z, CHEN H M, GAO Y J, et al. Effi cacy of thalidomide for refractory gastrointestinal bleeding from vascular malformation[J]. Gastroenterology, 2011, 141: 1629-1637 .
[55] SAMAHA E, RAHMI G, LANDI B, et al. Long-term outcome of patients treated with double balloon enteroscopy for small bowel vascular lesions [J]. Am J Gastroenterol, 2012, 107: 240-246.
[56] FAN G W, CHEN T H, LIN W P, et al. Angiodysplasia and bleeding in the small intestine treated by balloon-assisted enteroscopy [J]. J Dig Dis, 2013, 14(3):113-116.
[57] ARAKAWA D, OHMIYA N, NAKAMURA M, et al. Outcome after enteroscopy for patients with obscure GI bleeding: diagnostic comparison between double-balloon endoscopy and videocapsule endoscopy [J]. Gastrointest Endosc, 2009, 69(4):866-874.
[58] DIGGS N G, HOLUB J L, LIEBERMAN DA, et al. Factors that contribute to blood loss in patients with colonic angiodysplasia from a population-based study[J]. Clin Gastroenterol Hepatol, 2011, 9(5):415-420, quiz e49.
[59] SHARMA R, GORBIEN M J. Angiodysplasia and lower gastrointestinal tract bleeding in elderly patients[J]. Arch Intern Med, 1995, 155(8):807-812.
[60] KWAN V, BOURKE M J, WILLIAMS S J, et al. Argon plasma coagulation in the management of symptomatic gastrointestinal vascular lesions: experience in 100 consecutive patients with long-term follow-up[J]. Am J Gastroenterol, 2006, 101(1):58-63.
[61] OLMOS J A, MARCOLONGO M, POGORELSKY V, et al. Long-term outcome of argon plasma ablation therapy for bleeding in 100 consecutive patients with colonic angiodysplasia[J]. Dis Colon Rectum. 2006, 49(10):1507-1516.
[62] WONG KEE SONG L M, BARON T H. Endoscopic management of acute lower gastrointestinal bleeding[J]. Am J Gastroenterol, 2008, 103(8):1881-1887.
[63] SUZUKI N, AREBI N, SAUNDERS B P. A novel method of treating colonic angiodysplasia[J]. Gastrointest Endosc, 2006, 64(3):424-427.
[64] KUMAR A, ARTIFON E, CHU A, et al. Effectiveness of endoclips for the treatment of stigmata of recent hemorrhage in the colon of patients with acute lower gastrointestinal tract bleeding[J]. Dig Dis Sci, 2011, 56(10):2978-2986.
[65] SIMPSON P W, NGUYEN M H, LIM J K, et al. Use of endoclips in the treatment of massive colonic diverticular bleeding[J]. Gastrointest Endosc, 2004, 59(3):433-437.
[66] KALTENBACH T, WATSON R, SHAH J, et al. Colonoscopy with clipping is useful in the diagnosis and treatment of diverticular bleeding[J]. Clin Gastroenterol Hepatol, 2012, 10(2):131-137.
[67] PARRA-BLANCO A, KAMINAGA N, KOJIMA T, et al. Colonoscopic polypectomy with cutting current: is it safe? [J]. Gastrointest Endosc, 2000, 51(6):676-681.
[68] JAYARAMAN V, HAMMERLE C, LO S K, et al. Clinical Application and Outcomes of over the scope clip device: Initial US experience in humans[J]. Diagn Ther Endosc, 2013, 2013: 381873.
[69] JENSEN D M, MACHICADO G A, JUTABHA R,et al. Urgent colonoscopy for the diagnosis and treatment of severe diverticular hemorrhage[J]. N Engl J Med Overseas Ed, 2000, 342(2):78-82.
[70] YEN E F, LADABAUM U, MUTHUSAMY V R, et al. Colonoscopic treatment of acute diverticular hemorrhage using endoclips[J]. Dig Dis Sci, 2008, 53(9):2480-2485.
[71] PASPATIS G A, PARADKEVA K, THEODOROPOULOU A, et al. A prospective, randomized comparison of adrenaline injection in combination with detachable snare versus adrenaline injection alone in the prevention of postpolypectomy bleeding in large colonic polyps[J]. Am J Gastroenterol, 2006, 101(12):2805, quiz 2913.
[72] KHANNA A, OGNIBENE S J, KONIARIS L G. Embolization as first-line therapy for diverticulosis-related massive lower gastrointestinal bleeding: evidence from a meta-analysis[J]. J Gastrointest Surg, 2005, 9(3):343-352.
[73] STRATE L L, SYNGAL S. Predictors of utilization of early colonoscopy vs. radiography for severe lower intestinal bleeding[J]. Gastrointest Endosc, 2005, 61(1):46-52.
[74] BRANDT L J, SPINNELL M K. Ability of naloxone to enhance the colonoscopic appearance of normal colon vasculature and colon vascular ectasias[J]. Gastrointest Endosc, 1999, 49: 79-83.
[75] WELDON D T, BURKE S J, SUN S, et al. Interventional management of lower gastrointestinal bleeding[J]. Eur Radiol, 2008, 18(5):857-867.
[76] VERNAVA A M 3rd, MOORE B A, LONGO W E, et al. Lower gastrointestinal bleeding[J]. Dis Colon Rect, 1997, 40: 846-858.
[77] ANSARI M Z, COLLOPY B T, HART W G, et al. In-hospital mortality and associated complications after bowel surgery in Victorian public hospitals[J]. Aust New Zeal J Surg, 2000, 70(1):6-10.

（收稿日期：2020-06-30）
（本文编辑：安静）